

# Dispositivos de acceso venoso totalmente implantables para quimioterapia. Resultados y complicaciones

B. Flores, M. F. Candel, V. Soria, F. Ayala, T. García y J. L. Aguayo  
Hospital General Universitario Morales Meseguer. Murcia. España.

## Resumen

**Objetivo.** Presentar nuestra serie de pacientes a los que se ha implantado un dispositivo de acceso venoso totalmente implantable (DAVTI), sistema elegido, técnica y complicaciones.

**Pacientes y métodos.** Estudio descriptivo y prospectivo. Entre agosto de 1999 y marzo de 2002, 75 DAVTI fueron implantados en 73 pacientes con diagnóstico de cáncer para tratamiento quimioterápico. Se utilizó un sistema compuesto por reservorio de titanio de bajo perfil y catéter de silicona. La vía de acceso de elección fue la vena cefálica por disección en el surco deltopectoral. Se utilizó profilaxis antibiótica y antitrombótica.

**Resultados.** Setenta y cinco dispositivos fueron implantados con una media de  $251 \pm 201$  días de uso, sumando 16.820 días *in situ*. En 45 pacientes se utilizó la vena cefálica. El procedimiento se realizó de forma ambulatoria en el 77% de los casos. Hubo 7 casos de complicación precoz (3 hematomas, 2 posiciones incorrectas del dispositivo, una infección local y un neumotórax) y 4 tardías (dolor con la infusión, un caso, y tres trombosis venosas). La tasa global de complicaciones fue de 0,65 episodios/1.000 días de uso. En 5 casos hubo que retirar el dispositivo por complicaciones. No hubo mortalidad relacionada con el procedimiento.

**Conclusión.** Por su seguridad, eficacia, eficiencia e impacto en la calidad de vida, los DAVTI deben ser considerados como vía de acceso en los pacientes neoplásicos que precisan quimioterapia prolongada.

**Palabras clave:** Acceso venoso. Sistema totalmente implantable. Vena cefálica. Complicaciones.

## TOTALLY IMPLANTABLE CENTRAL VENOUS ACCESS DEVICES FOR CHEMOTHERAPY. RESULTS AND COMPLICATIONS

**Objective.** To report our series of patients who underwent insertion of a totally implantable access port (TIAP). We present our chosen system, the implantation technique, and complications.

**Patients and methods.** We performed a descriptive, prospective study. Between August 1999 and March 2002, seventy-five TIAPs were implanted for chemotherapy administration in 73 patients with neoplastic disease. We used a system composed of a low profile titanium port and a silicone catheter. The chosen route of access was the cephalic vein cutdown approach on the deltopectoral groove. Antibiotic and antithrombotic prophylaxis were used.

**Results.** Seventy-five ports were implanted with a median catheter duration of  $251 \pm 201$  days of use, representing a total of 16 820 days *in situ*. The cephalic vein was used in 45 patients. Seventy-seven percent of the patients underwent the procedure in an outpatient setting. Early complications were hematoma (3), misplacement (2), local infection (1), and pneumothorax (1). Late complications included chronic pain (1) and deep venous thrombosis (3). The overall complication rate was 0.65 episodes/1,000 catheter days. Five TIAPs were removed because of complications. There was no mortality related to the procedure.

**Conclusion.** Because of its safety, efficacy, cost and impact on quality of life, we encourage the use of TIAPs for long-term chemotherapy in neoplastic patients.

**Key words:** Venous access. Totally implantable system. Cephalic vein. Complications.

Correspondencia: Dr. Benito Flores Pastor.  
Servicio de Cirugía General. Hospital Morales Meseguer.  
Av. Marqués de los Vélez s/n. 30008 Murcia. España.  
Correo electrónico: be240762@terra.es

Aceptado para su publicación en febrero de 2003.

## Introducción

La dificultad de acceso venoso periférico y la necesidad de quimioterapia en infusión continua constituyen las principales indicaciones para la colocación de dispositivos de acceso venoso en pacientes neoplásicos. La elec-

**TABLA 1. Características y diagnóstico de los pacientes a los que se implantó un DAVTI (n = 75) entre agosto de 1999 y marzo de 2002**

Mujeres	26
Hombres	47
Edad media (años)	60 (intervalo, 20-85)
Diagnóstico	
Cáncer colorrectal	36
Cáncer de mama	10
Cáncer gástrico	8
Cáncer de pulmón	2
Cáncer de esófago	3
Cáncer ORL	4
Otros	10

ORL: otorrinolaringeo.

ción del tipo de implante se basa en los estudios de morbilidad y durabilidad de los mismos, en su disponibilidad y en la experiencia personal. Frente a los clásicos catéteres tunelizados, se ha ido incrementando el uso de los dispositivos de acceso venoso totalmente implantables (DAVTI), cuyas principales ventajas son su fácil mantenimiento y la comodidad para el paciente<sup>1-4</sup>. En este estudio presentamos nuestra serie de 73 pacientes a los que se realizó un implante de dichos dispositivos. Destacamos las ventajas del uso del sistema compuesto por reservorio de titanio y catéter Groshong de silicona.

### Pacientes y métodos

En el período comprendido entre agosto de 1999 y marzo de 2002, 75 DAVTI fueron implantados en 73 pacientes en el Servicio de Cirugía General del Hospital Morales Meseguer de Murcia. Los 73 pacientes se distribuyeron en 47 varones y 26 mujeres con una edad media de 60 años (rango: 20-85 años). En la tabla 1 se reflejan las características de los pacientes y los diagnósticos. Las indicaciones para la colocación del dispositivo fueron la dificultad de acceso venoso y la necesidad de quimioterapia en infusión continua.

Los pacientes fueron remitidos por el Servicio de Oncohematología y, tras firmar un consentimiento informado específico para esta técnica, fueron intervenidos por el mismo cirujano en régimen ambulatorio (salvo los pacientes que ya estaban ingresados). Se realizó anestesia local y sedación en todos los casos. El dispositivo utilizado consistió en un reservorio de titanio de bajo perfil (BardPort®, Bard Inc., Salt Lake City, EE.UU.) y un catéter de silicona (Groshong® de 8 Fr, Bard Inc., Salt Lake City, EE.UU) (fig. 1).

La vía de abordaje de elección fue la vena cefálica por disección en el surco deltopectoral. Cuando no se consiguió el acceso o la vía no se consideró adecuada (dificultad para introducir el catéter, calibre estrecho de la vena), se utilizaron las venas subclavia (preferentemente) o yugular interna mediante punción según técnica de Seldinger. En todos los casos se realizó control radioscópico intraoperatorio de la situación del extremo del catéter en vena cava superior y se colocó el reservorio en un bolsillo subcutáneo en región pectoral. La intervención finaliza con la comprobación de la permeabilidad del sistema y el posterior lavado con suero salino heparinizado (100 U/ml). Se realizó profilaxis antibiótica con una dosis única de 2 g i.v. de cefazolina (vancomicina -1 g diluido en 250 cm<sup>3</sup> de suero fisiológico en infusión lenta- en pacientes alérgicos a penicilina) y profilaxis antitrombótica con enoxaparina, 20 mg s.c. Según el protocolo de profilaxis antitrombótica que establecido para estos pacientes, el tratamiento con heparina de bajo peso molecular (HBPM) se continúa hasta la retirada del dispositivo. Los criterios de exclusión del tratamiento son: hemorragia activa, metástasis cerebrales potencialmente sangrantes, trombocitopenia y alteraciones graves de la hemostasia.

Tras el alta, los pacientes fueron remitidos al Servicio de Oncohematología, donde, si no había complicaciones precoces, se inició el tratamiento quimioterápico. Se realizó una ecografía-Doppler ipsilateral al

catéter a los 3 meses aproximadamente de su colocación para detección de trombosis venosa profunda. Tanto la realización de la ecografía como el protocolo de heparinización forman parte de un estudio que estamos realizando sobre la tasa de trombosis venosa asociada al catéter.

Se diseñó un protocolo para la recogida de datos y seguimiento que incluía: datos de filiación, diagnóstico, técnica quirúrgica, esquema de tratamiento quimioterápico, régimen (ambulatorio/ingreso), complicaciones precoces y tardías, eventual retirada del catéter y sus causas.

El seguimiento de los pacientes se realizó de forma prospectiva hasta la retirada del dispositivo, el fallecimiento del paciente o el cierre del estudio (diciembre de 2002).

### Resultados

Entre agosto de 1999 y marzo de 2002, 75 dispositivos fueron implantados con una media de 251 ± 201 días de uso del catéter en 73 pacientes, sumando un total de 16.820 días *in situ*. La vena cefálica fue utilizada en 45 casos (60%), la subclavia en 25 (33,3%) y la yugular interna en 5 (6,7%). Un total de 56 pacientes fueron intervenidos en régimen ambulatorio (77%).

Las complicaciones de la serie pueden dividirse en *precoces* (hematoma, infección local, posición incorrecta del dispositivo y neumotórax tras punción de la vena subclavia) y *tardías* (dolor con la infusión y trombosis venosa profunda). La incidencia de las mismas se muestra en la figura 2. Los 2 casos de posición incorrecta del dispositivo requirieron retirada del dispositivo y colocación de uno nuevo, y el neumotórax iatrógeno precisó colocación de tubo de toracostomía. En el caso del paciente que presentó dolor tras la infusión de quimioterapia, fue necesario retirar el dispositivo y, al coincidir con el final del tratamiento, el servicio de oncología no consideró necesario colocar un sistema nuevo. Ante la trombosis establecida, tras valoración del riesgo hemorrágico se inició tratamiento con HBPM a dosis terapéuticas (1,5 mg/kg/24 h). En dos casos fue necesario asociar retirada del catéter. La tasa global de complicaciones fue del 15% (0,65 episodios/1.000 días de uso). Respecto a la retirada del dispositivo, 12 de ellos se retiraron por finalización del tratamiento (incluimos el caso de retirada del sistema por dolor crónico), 2 por remisión completa de la enfermedad, 2 por posición incorrecta del dispositivo y 2 por trombosis venosa profunda. La tasa de retirada por complicaciones fue de 6,7% (0,29 episodios/1.000 días de uso). No se produjeron incidencias durante el procedimiento de retirada. Doce pacientes fallecieron durante el período de estudio, todos ellos a causa de su enfermedad de base. No hubo mortalidad relacionada con el implante del dispositivo.



Fig. 1. El dispositivo consta de un reservorio de titanio y un catéter de silicona.

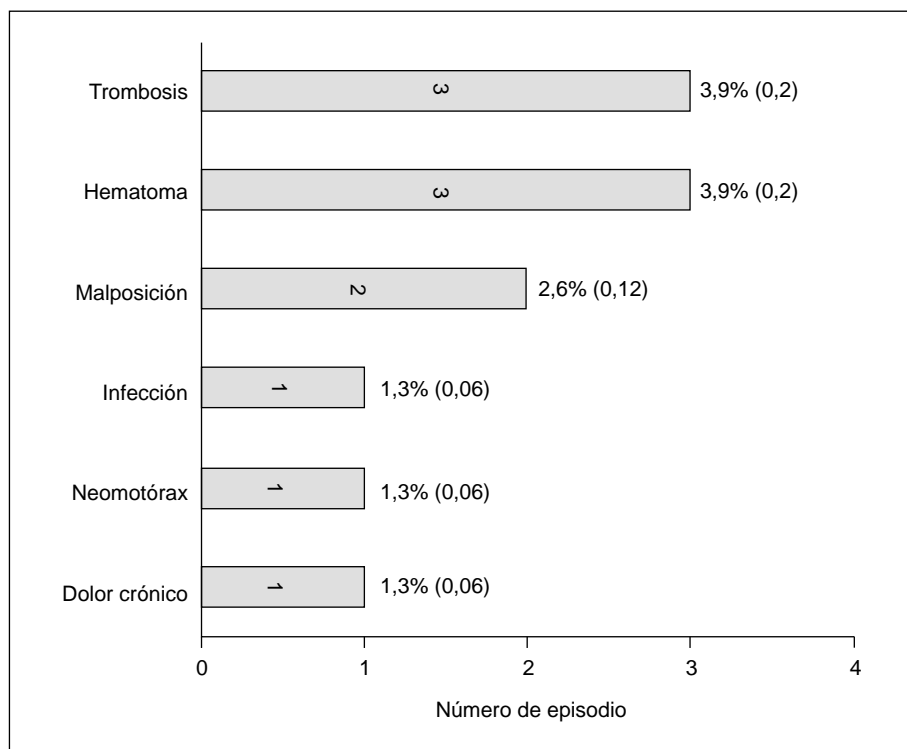


Fig. 2. Complicaciones derivadas del procedimiento. El número de complicaciones queda expresado como relación entre el total de dispositivos implantados y el número de episodios por 1.000 días de uso del sistema.

## Discusión

La utilización de los sistemas de acceso venoso totalmente implantables se inició a mediados de la década de 1980, y diversos estudios han demostrado su utilidad en el tratamiento quimioterápico de pacientes neoplásicos, así como en regímenes de nutrición parenteral y tratamientos intravenosos prolongados en pacientes con síndrome de inmunodeficiencia adquirida, entre otros<sup>1-3</sup>. El uso de estos dispositivos elimina los problemas derivados del acceso venoso periférico repetido (flebitis, agotamiento del capital venoso), presentando además ventajas sobre otros sistemas de acceso venoso como los catéteres tunelizados tipo Hickman, debido a su menor tasa de infección y la mayor comodidad para los pacientes, lo que mejora su calidad de vida<sup>4-6</sup>.

El sistema consta de un reservorio de titanio o silicona unido a un catéter de silicona o poliuretano. Existen también reservorios de acero inoxidable, cuya principal desventaja es la producción de artefactos al realizar técnicas de tomografía computarizada o resonancia magnética que algunos pacientes pueden precisar para el seguimiento de su enfermedad<sup>7</sup>. En nuestra serie hemos elegido el reservorio de titanio de bajo perfil asociado a un catéter de silicona tipo Groshong®, que posee un sistema valvular que impide el reflujo espontáneo de sangre así como el embolismo aéreo accidental<sup>5</sup> (fig. 3).

Respecto a la técnica de inserción, consideramos de elección, de acuerdo con otros autores, la vena cefálica mediante disección en el surco deltopectoral. Esta vía evita complicaciones descritas en la punción subclavia como son neumotórax, hemotórax o lesión de grandes vasos<sup>8,9</sup>. En nuestra serie pudimos utilizar la vena cefálica

en el 60% de los pacientes, reservando las venas subclavia y yugular interna para los casos en que la cefálica no fue satisfactoria. Algunos autores preconizan la colocación del reservorio en el antebrazo aduciendo una menor tasa de complicaciones<sup>10,11</sup>. Es necesario un control radiológico de la posición del catéter. Utilizamos profilaxis antibiótica y antitrombótica, de acuerdo con otros estudios<sup>5,7</sup>.

Este procedimiento puede realizarse de forma ambulatoria aplicando los criterios de inclusión y exclusión generales en cirugía mayor ambulatoria<sup>12</sup>. En nuestra serie, el 77% de los pacientes fue intervenido bajo esta modalidad.

Nuestra tasa de complicaciones ha sido del 15% (0,65 episodios/1.000 días de catéter), lo que nos sitúa dentro del rango publicado en la literatura, que oscila entre 0,23 y 4,6 episodios/1.000 días<sup>2,4,5,8,9</sup>. Las principales complicaciones descritas son la infección (2-3%, según las series) y la trombosis venosa profunda (2,5-5%). Nuestra tasa de infección ha sido de 1,3%, y la trombosis venosa se produjo en 3 casos. Sobre el tratamiento de la oclusión trombótica del catéter, autores como Whigham defienden el uso de urocinasa con resultados excelentes<sup>13</sup>. Nosotros utilizamos en primera instancia la HBPM a dosis terapéutica, reservando el uso de fibrinolíticos para



Fig. 3. Catéter tipo Groshong. El sistema valvular impide el reflujo espontáneo de sangre y el embolismo aéreo.

casos de trombosis extensas. Otras complicaciones, como lesión vascular, taponamiento cardíaco o migración del catéter, no se han producido en nuestra serie.

Respecto a los costes del procedimiento, a pesar del elevado precio de los dispositivos, algunos estudios destacan el ahorro derivado de su uso en comparación con los catéteres tunelizados, debido a la menor tasa de complicaciones, así como a su mayor vida media. Además, al poder realizarse en régimen ambulatorio, aumenta la eficiencia del proceso<sup>5,14</sup>.

Vemos, pues, que el uso de los DAVTI en nuestra serie presenta una tasa de complicaciones acorde con lo publicado previamente en relación a estos dispositivos. En base a ello, y según la bibliografía disponible al respecto, los dispositivos de acceso venoso totalmente implantables, por su seguridad, eficacia, eficiencia e impacto en la calidad de vida, deben ser considerados como vía de acceso en los pacientes neoplásicos que precisan quimioterapia prolongada<sup>14</sup>.

## Bibliografía

1. Barrios CH, Zuke JE, Blaes B, Hirsch JD, Lyss AP. Evaluation of an Implantable Venous Access System in a general oncology population. *Oncology* 1992;49:474-8.
2. McNelis J, Zarcone J, Corrado M, Jurkiewicz A. Outcome of subcutaneously implanted catheters in a teaching hospital. *Am J Med Qual* 2002;17(5):185-8.
3. Grannan KJ, Taylor PH. Early and late complications of totally implantable venous access devices. *J Surg Oncol* 1990;44:52-4.
4. Beheshti MV, Protzer WR, Tomlinson TL, Martinek E, Baatz LA, Collins MS. Long-term results of radiologic placement of a central vein access device. *AJR* 1998;170:731-4.
5. Biffi R, de Braud F, Orsi F, Pozzi S, Mauri S, Goldhirsch A, et al. Totally implantable central venous access ports for long-term chemotherapy. *Ann Oncol* 1998;9:767-73.
6. Freytes CO. Indications and complications of intravenous devices for chemotherapy. *Curr Op Oncol* 2000;12:303-7.
7. De Gregorio MA, Miguelena JM, Fernández JA, de Gregorio C, Tres A, Alfonso ER. Subcutaneous ports in the radiology suite: an effective and safe procedure for care in cancer patients. *Eur Radiol* 1996;6:748-52.
8. Kock HJ, Pietsch M, Krause U, Wilke H, Eigler FW. Implantable vascular access systems: Experience in 1500 patients with totally implanted central venous port systems. *World J Surg* 1998;22:12-6.
9. Povoski SP. A prospective analysis of the cephalic vein cutdown approach for chronic indwelling central venous access in 100 consecutive cancer patients. *Ann Surg Oncol* 2000;7(7):496-502.
10. Lundberg G, Wahlberg E, Rickberg A, Olofsson P. PAS-Port: A new implantable vascular access device for arm placement. *Eur J Surg* 1995;161:323-6.
11. Lyon RD, Griggs KA, Johnson AM, Olsen JR. Long-term follow-up of upper extremity implanted venous access devices in oncology patients. *JVIR* 1999;10:463-71.
12. Carrasco L, Flores B, Aguayo JL, de Andrés B, Moreno A, Cartagena J, et al. Aportación de la Unidad de Cirugía Mayor Ambulatoria en el servicio de Cirugía General de un hospital de segundo nivel. *Cir Mayor Amb* 1999;4(3):480-3.
13. Whigham CJ, Greenbaum MC, Fisher RG, Goodman CJ, Thornby JI, Thomas JW. Incidence and management of catheter occlusion in implantable arm ports: Results in 391 patients. *JVIR* 1999;10:767-74.
14. Bow EJ, Kilpatrick MG, Clinch JJ. Totally implantable venous access ports systems for patients receiving chemotherapy for solid tissue malignancies: A randomized controlled clinical trial examining the safety, efficacy, costs and impact on quality of life. *J Clin Oncol* 1999;14(4):1267-73.