

TRATAMIENTO LAPAROSCOPICO DEL REFLUJO GASTROESOFAGICO

Dr. Bernard Dallemagne

Dr. Joseph Weerts

Centre Hospitalier Saint Joseph

Liege, Belgium

El reflujo gastroesofágico es una enfermedad común que representa aproximadamente el 75% de las patologías del esófago. Los síntomas de la enfermedad del reflujo gastroesofágico (GERD) son clásicamente pirosis o regurgitación ácida. Ellos no son específicos y pueden estar relacionadas con otras enfermedades tales como úlcera duodenal, cálculos vesiculares y otros trastornos del esófago. Otros síntomas también pueden ocurrir como pseudo dolor cardíaco, náuseas, tos, asma. La enfermedad del reflujo gastroesofágico es producida por un aumento de la exposición esofágica al jugo gástrico, el cual puede ser causado por una pérdida del esfínter esofágico inferior (LES), o un ineficiente clearance esofágico del jugo gástrico refluído, o una anomalía del reservorio gástrico que aumenta su reflujo fisiológico. Es necesario un método racional para determinar la causa de la exposición anormal al jugo gástrico y terapias específicas para corregir la anomalía. La primera causa de aumento de la exposición al jugo gástrico del esófago es un defecto mecánico del esfínter esofágico inferior (LES) lo cual representa aproximadamente el 60% del GERD. El aumento de la exposición del esófago al jugo gástrico produce esofagitis, ulceraciones esofágicas con hemorragia o perforación, estenosis y metaplasia de Barret. Las complicaciones del GERD son particularmente frecuentes y severas en los pacientes que tienen una combinación de esfínter esofágico inferior defectuoso y aumento de la exposición esofágica ácida/alcalina. La presencia de jugo gástrico contaminado con contenido duodenal, explica el

porqué en algunos pacientes fracasa la terapia médica. El reflujo gastroesofágico puede producir también complicaciones pulmonares y de cabeza y cuello, tales como faringitis, lesiones dentales, otitis. GERD debe ser tratado medicamente al principio, y si no hay mejoría, un estudio fisiopatológico del GERD debe ser llevado a cabo. La hernia hiatal puede ser responsable del GERD. Por si misma, la hernia hiatal puede causar síntomas, sin evidencia de GERD.

OPERACIONES ANTIRREFLUJO

El objetivo de las operaciones antirreflujo es aumentar la eficacia del LES y del cardias. Una variedad de diferentes técnicas han sido desarrolladas, tales como la reconstrucción del ángulo de Hiss, angulación de la unión gastroesofágica con el ligamento teres y valvuloplastia anterior, posterior o completa. Subsecuentemente, han sido descritos una variedad de diferentes accesos laparoscópicos del reflujo gastroesofágico, incluyendo la funduplicatura de Nissen, la cardiopexia usando el ligamento teres, la inserción de una prótesis de Angelschik, funduplicatura de Toupet o Lind, funduplicatura de Thal, y técnica de Belsey MarkIV. Sin embargo, el procedimiento más popular a la fecha parece ser el procedimiento modificado de Nissen.

Selección de pacientes

Los candidatos para la operación antirreflujo deben sufrir de reflujo gastroesofágico documentado, con o sin hernia del hiato. Todos los pacientes han tenido al menos 6 meses de tratamiento médico/dietético/postural. Ellos deben haber tenido recurrencia de los síntomas cuando el tratamiento se detiene, o no alivian sus síntomas y/o las lesiones esofágicas propiamente tales merecen tratamiento. En aquellas circunstancias, un estudio de la función esofágica se lleva a cabo. Esto incluye endoscopía y biopsia, estudio baritado de esófago, manometría esofágica, y Phmetría del esófago de 24 horas. Las indicaciones para actuar con una cirugía antirreflujo son : documentar un defecto mecánico del esfínter esofágico inferior (LES) y aumento a la expo-

sición de los jugos gástricos. Los pacientes con esófago de Barret son también candidatos para cirugía antirreflujo. Algunos pacientes tienen grandes hernias paraesofágicas o pequeñas hernias del hiato con anillo de Schatzki. Ellos sufren principalmente de disfagia, dolor torácico y a veces de acidez. El LES es a menudo normal. Una reparación quirúrgica aliviará los síntomas, pero debe estar asociado con un procedimiento antirreflujo debido a la potencial destrucción de la competencia de la unión cardioesofágica durante la reducción de la hernia. Los criterios para la aceptación de la cirugía son los mismos que para toda cirugía abdominal. Debe realizarse un estudio pre anestésico habitual.

Elección del procedimiento operatorio

El resultado funcional de la cirugía anti-reflujo depende de una indicación diferenciada para la operación y un procedimiento operatorio destinado a extirpar o a compensar el defecto funcional fisiopatológico subyacente. Las operaciones antirreflujo pueden ser reducidas a dos principios. El primero y más común es la funduplicatura total de 360 grados tal como es el Nissen. La segunda versión es una funduplicatura parcial (Toupet, Lind, Belsey). Esta operación aparece con una menor incidencia de lesiones propulsivas del esófago pero puede elevar el riesgo de mayor recurrencia del reflujo. Este tipo de procedimiento debe ser seleccionado para aquellos pacientes que tengan una función de propulsión o bomba esofágica alterada.

FUNDOPLICATURA DE NISSEN LAPAROSCOPICA

La técnica de Nissen inicialmente consistía en la invaginación del esófago en un manguito de pared gástrica obtenida de la porción superior del estómago. Los vasos gastroesplénicos y el hiatus no eran tocados. Numerosas adaptaciones fueron hechas subsecuentemente y aplicadas a la técnica original, tales como cierre del orificio hiatal, más o menos extensa movilización del fundus, modificaciones de la valva y variaciones de la longitud de la valva. Dos tipos de procedimientos laparoscópicos de Nissen son descritos a la fecha.

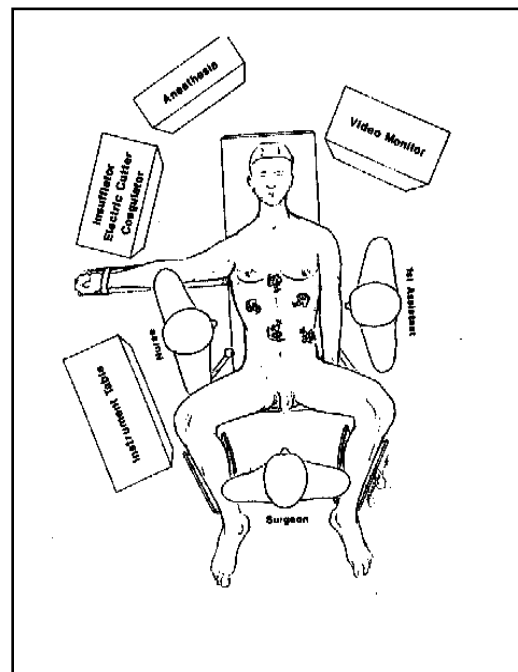
Nosotros partimos con la funduplicatura de Nissen en Enero de 1991 y Geagea describió la adaptación de Nissen-Rossetti el mismo año. La adaptación de Geagea elimina la necesidad de cortar los vasos gástricos cortos. Se usa una parte diferente del fundus para la funduplicación. Nuestro método está basado en un estudio previo de DeMeester y colaboradores comparando diferentes tipos de funduplicadura y sus resultados.

Técnica quirúrgica

1) Posición del paciente e instrumentación

La operación se realiza bajo anestesia general con intubación endotraqueal; el paciente es colocado en posición de litotomía. El cirujano se instala entre las piernas del paciente con el asistente quirúrgico a su derecha y a la izquierda la instrumentista u otro asistente (figura 1).

El set de video-laparoscopia se coloca ya sea a la derecha o a la izquierda del cirujano. Se usan instrumentos quirúrgicos estandar : tijeras curvas, pinzas, forceps atraumáticas, aplicador de clip, portaagujas, disectores. Se usa también electrobisturí monopolar unido a las tijeras. Se puede usar un laparoscópio de 0 grados o también es útil el de 30 grados.



2) Colocación de los trócares

El neumoperitoneo es realizado de la manera normal, con las precauciones usuales. Se permite presión máxima intraperitoneal de 15 mm Hg. El primer trócar, calibre de 10

mm, es insertado en la línea media supra umbilical, en la unión del tercio superior con los 2/3 inferiores, entre el ombligo y el xifoide. El laparoscópio se introduce por esta puerta.

Se debe llevar a cabo una inspección de la cavidad peritoneal inmediatamente. Bajo visión directa, se insertan otros cuatro trócares. Uno de 5 mm de la línea media bajo el xifoide; uno de 10 mm en el cuadrante superior izquierdo, en la línea media clavicular; uno de 5 mm bajo el reborde costal izquierdo en la línea media clavicular, y uno de 10 mm, lateral, bajo el reborde costal derecho en la línea axilar anterior (Figura 2).

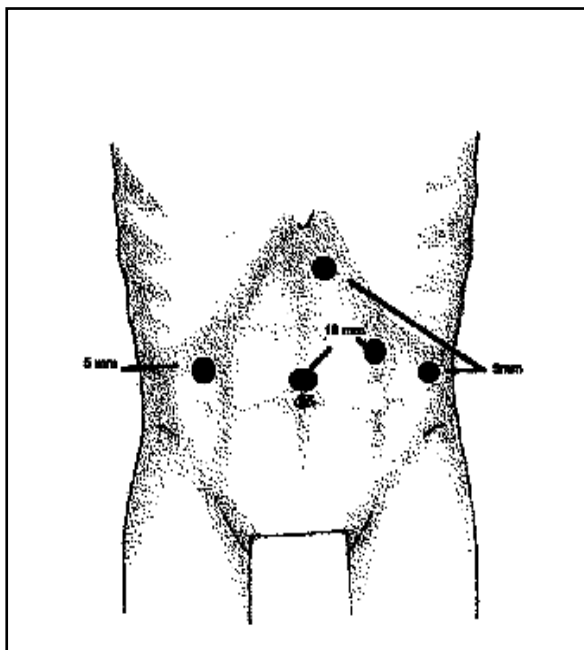
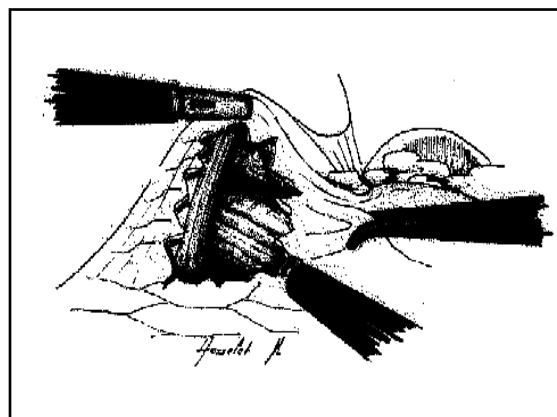


Figura 2 : Posición de los trócares.

Figura 3 : Incisión de la membrana freno esofágica puesta en evidencia del pilar diafragmático derecho.

3) Técnica quirúrgica La operación comienza con la retracción del lóbulo izquierdo del hígado usando un retractor de hígado introducido a través del trócar de 10 mm. El resto del procedimiento sigue la secuencia clásica de la operación usada por laparotomía. Se divide la membrana freno-esofágica en la cara anterior del orificio hiatal (Figura 3



Esta incisión se extiende a la derecha para permitir la identificación de la crura derecha. Entonces, a lo largo del lado principal de esta crura, la pared esofágica derecha es liberada por disección roma en un plano de clivaje. Esta disección es llevada a cabo con tijeras coaguladoras. La liberación de la cara posterior del esófago se comienza extendiendo la disección a lo largo de la crura diafragmática derecha. La «pars flácida» del epiplón menor es abierta, preservando la rama hepática del nervio vago. Esto permite acceso a la crura, izquierda y derecha, a la cara posterior del esófago y al vago posterior (figura 4). Luego la atención se dirige hacia el lado izquierdo anterolateral del esófago: en este borde izquierdo, se identifica la crura izquierda (figura 5). El plano de clivaje entre él y la cara izquierda del esófago es liberado. El ligamento gastrófrénico es incindido, comenzando la movilización de la bolsa gástrica. Se vuelve ahora al orificio hiatal retroesofágico. La disección cuidadosa del mesoesófago y de la crura izquierda, revela un plano de clivaje entre esta crura y la cara posterior del estómago. La confirmación de haber abierto el plano correcto se obtiene visualizando el tejido graso del ligamento gastroesplénico o el bazo mismo, cuando se mira por detrás del esófago.

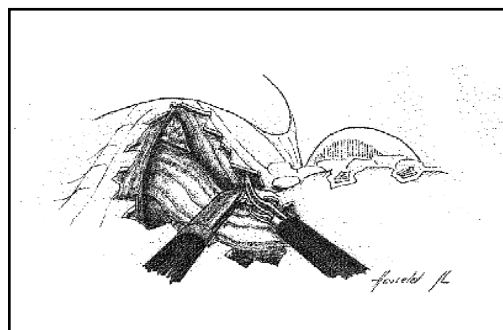
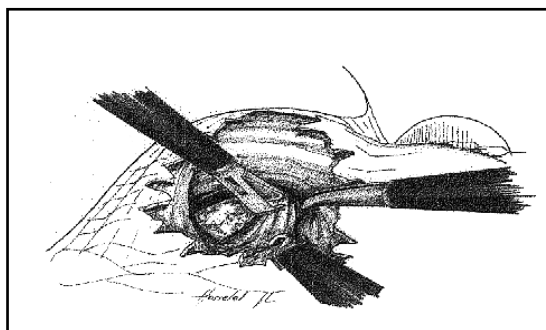
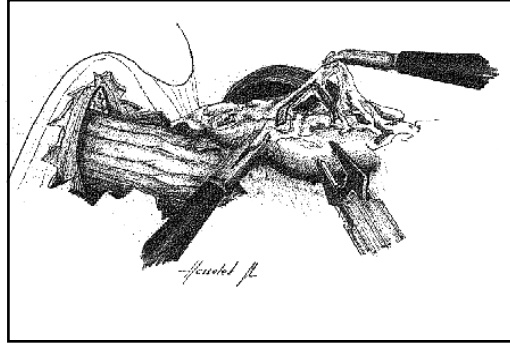


Figura 4: Disección de la cara posterior del esófago e identificación de la parte inferior del pilar diafragmático izquierdo.

Figura 5: Disección del pilar diafragmático izquierdo.

Figura 6: Movilización del fondo gástrico por sección de los vasos cortos.



Un drenaje de penrose es pasado a través de este canal y puede ser traccionado por el asistente colocado al lado izquierdo con su instrumento subcostal izquierdo (figura 6).

El canal retroesofágico es ampliado para permitir un pasaje fácil de la valva antirreflujo. En este punto, con la disección intramediastínica del esófago, uno obtiene una elongación de su segmento intraabdominal y una reducción de la hernia hiatal si ella existe. Los pasos siguientes consisten en la movilización de la bolsa gástrica. Esto requiere ligadura y división del ligamento gastroesplénico y de algunos vasos gástricos cortos; dos o tres son clipados y divididos, según requiera el tamaño del fundus. Esta disección comienza en el estómago en el punto donde los vasos de la curvatura mayor pasan hacia el bazo, alejado de la arcada gastroepiplóica (Figura 7). Los próximos pasos envuelven la reparación del orificio hiatal: con sutura interrumpida, usando material no absorbible, colocado en la crura diafragmática para cerrar el orificio. Una distancia de aproximadamente de 1 cm. debe ser obtenida entre la sutura más alta y el esófago (Figura 8). La última parte de la operación consiste en el pasaje y fijación de la valva antirreflujo. Un forceps atraumático es pasado por detrás del esófago, de derecha a izquierda. Es usado para tomar la bolsa gástrica a la izquierda del esófago y empujarla por detrás, formando el manguito (figura 9). En este punto, una sonda de dilatación esofágica (50-60 French) debe ser pasada más abajo del cardias. Es usada para calibrar la fundoaplicatura. Tres puntos separados aseguran y realizan el manguito. Un manguito de 1,5 a 2 cm es realizado. El

pasaje del forceps a través del manguito entre el esófago y el manguito asegura que la valva no esté creando estenosis. El manguito es fijado a la izquierda del esófago por dos suturas, una en la parte superior y una en la parte inferior (figura 10). El peritoneo es lavado con solución salina normal tibia. No se colocan drenajes. Los trócares son retirados y las heridas cerradas.

Figura 7: Sutura de los pilares diafragmáticos del esófago del fondo gástrico.

Figura 8: Pasaje por detrás del esófago del fondo gástrico.


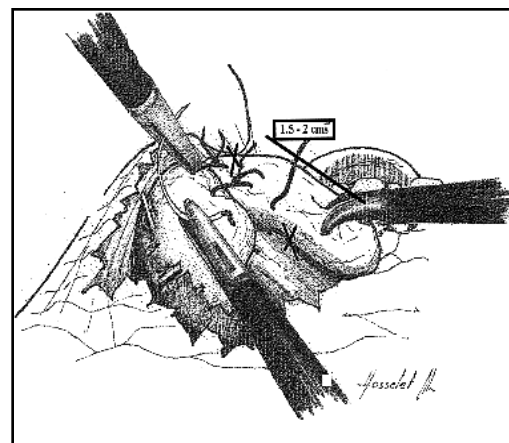



Figura 9: Construcción y fijación de la valva.



4) Cuidados postoperatorios

Se deja una línea intravenosa hasta la mañana del primer día postoperatorio como mínimo. Al paciente entonces se le permite comer y beber. En el segundo día postoperatorio, un estudio de bario del esófago, estómago y duodeno se lleva a

cabo para verificar la posición y función de la válvula antirreflujo, tanto como para confirmar la ausencia de estenosis significativa. El paciente es dado de alta después de este exámen. Las instrucciones de dieta son dadas para evitar el riesgo de impactación de comidas en el manguito en el período postoperatorio precoz. Nosotros estamos usando la variación de Nissen Rosetti (los vasos gástricos cortos no son seccionados) en dos situaciones. En las grandes hernias hiatales por deslizamiento, los vasos gástricos no son cortos, por lo cual podemos crear un manguito sin ninguna tensión. Cuando estamos realizando una cirugía antirreflujo asociada con una vagotomía altamente selectiva, preferimos preservar el ligamento gastro-esplénico para evitar necrosis de la pared gástrica. En ambas indicaciones, se realiza un pequeño manguito.

TECNICA LAPAROSCOPICA DE TOUPET O LIND

La técnica de Toupet y de Lind difieren de la de Nissen en que el manguito no es realizado rodeando completamente el esófago. Este manguito se detiene a ambos bordes, izquierdo y derecho del esófago, creando una valva posterior, 180 grados (Toupet) o 270 grados (Lind). El procedimiento es comparable a la técnica de Nissen en terminos de disección. El ligamento gastroesplénico es dividido. El fondo del estómago es suturado a ambos lados del esófago y puede ser fijado al diafragma. Esta operación es realizada en pacientes con reflujo con mala peristalsis esofágica o fundus gástrico muy pequeño.

CONCLUSIONES

Desde nuestra comunicación inicial en 1991, hemos realizado en nuestro departamento 486 operaciones laparoscópicas antirreflujo. Usando este método «a medida» para el GERD, hemos obtenido una tasa del 92% de éxito en 125 pacientes que han sido seguidos con más de dos años de período postoperatorio. Nuestra tasa de mortalidad fue de 0%. Nuestra tasa de morbilidad fue de 2%. La conversión a laparotomía

convencional se requirió en 5 pacientes (2%). La causa más frecuente (3 pacientes) fue inaccesibilidad a la región hiatal debido a un lóbulo izquierdo del hígado muy grande. El promedio de días de hospitalización fue de 2.8 días (rango 1-8). El futuro de la cirugía de mínimo acceso para el esófago será de un crecimiento exponencial en sus aplicaciones a más y más trastornos esofágicos. Como la instrumentación endoscópica y la curva de aprendizaje continua mejorando, los cirujanos serán cada vez más capaces de realizar procedimientos más complejos. Pero los cirujanos deben también examinar los éxitos, errores, complicaciones y limitaciones de estas aplicaciones. La cirugía endoscópica del esófago es un recién nacido y necesitamos estricta evaluación de sus resultados. Esta nueva cirugía no es sólo un quest para nueva tecnología y aplicaciones, sino que es cirugía y se debe adherir a los principios quirúrgicos estrictos, dado que la biología de la enfermedad que está siendo tratada es la misma ahora, como lo fue antes de la revolución de la cirugía mínimamente invasiva.

BIBLIOGRAFIA

- 1.- DeMeester TR., Stein HG., (1992) Surgical treatment of gastroesophageal reflux disease. In Castell DO (ed). The esophagus, pp 579-625. Boston, Little, Brown and Co.
- 2.- Klinkenker-Knol E., Castell DO (1992) Clinical spectrum and diagnosis of gastro-esophageal reflux disease. In Castell DO (ed). The esophagus. pp 441-448. Boston. Little Brown and Co.
- 3.- Little AG., DeMeester TR., Kirchner PT., (1980) Pathogenesis of esophagitis in patients with gastroesophageal reflux. Surgery 88:101-107.
- 4.- Stein HJ., Barlow AP., DeMeester TR., Hinder RA (1992) Complications of gastroesophageal reflux disease. Ann Surg. 216:35-43.
- 5.- Skinner BD., (1985) Pathophysiology of gastroesophageal reflux. Ann Surg. 206:546-556.
- 6.- Spechler SJ (1986) Barret esophagus. N Engl J Med; 362-371.
- 7.- Kaul BK., DeMeester TR, Oka M (1990) The cause of dysphagia

in uncomplicated sliding hiatal hernia and its relief by hiatal herniorrhaphy. A roentgenographic, manometric and clinical study. Ann Surg. 211:410-415.9.

8.-DeMeester TR., Johnson LF., Ken AH., (1974) Evaluation of current operations for the prevention of gastroesophageal reflux. Ann Surg 180:511-522.

9.-Nissen R., (1956) Eine einfache operation zur beeinflussung der refluxoesophagitis. Schweiz Med Wochenschr 86:590-592.

10.-DeMeester TR., Bonavina L., Albertucci M., (1986) Nissen fundoplication for gastroesophageal reflux disease. Evaluation of primary repair in 100 consecutive patients. Ann Surg. 204:9-20.

11.-Rosetti M. Hell K. (1977) Fundoplication for the treatment of gastroesophageal reflux in hiatal hernia. World J. Surg. 1:439-444. 12.-Dalleman B., Weerts M., Jehaes C., et al. (1991) Laparoscopic Nissen fundoplication. Preliminary report. Surg. Laparosc Surg. 1:138-143.

13.-Geagea T. Laparoscopic Nissen's fundoplication (1991) Preliminary report on ten cases. Surg. Endosc. 5: 170-173.

14.- Dalleman B., Weerts JM., Jehaes C., Markiewicz S. Techniques and results of endoscopic fundoplication. End Surg. 1993;1:72-76. 15.- Dalleman B., Taziaux P., Weerts JM., Jehaes C., Markiewicz S. Chirurgie laparoscopique du reflux gastro-oesophagien. Annales de Chirurgie, 1995; 1:1-

7.