

Técnicas restrictivas en cirugía bariátrica

Joan Pujol-Ràfols

Servicio de Cirugía General y Digestiva. Unidad de Cirugía para la Obesidad Mórbida (UCOM). Clínica Tres Torres. Barcelona. España.

Resumen

A pesar de los años transcurridos, las técnicas restrictivas siguen estando en tela de juicio. Por una parte, representan el abordaje menos invasivo y más fisiológico dentro de las alternativas quirúrgicas a la obesidad mórbida; presentan menor riesgo de complicaciones graves pero, por otra parte, sus resultados son más limitados.

Frente a las diferentes gastroplastias verticales, la introducción de las bandas ajustables abre las puertas al abordaje laparoscópico de la obesidad y evita las consecuencias indeseables derivadas de la partición gástrica.

Entre las complicaciones de la gastroplastia vertical anillada destacan la recanalización de la línea de grapado, las estenosis de la banda y su inclusión. Entre las bandas ajustables, la dilatación o herniación gástrica ocurre entre el 3,6 y el 12,5% de los casos; la erosión o inclusión intragástrica de la banda, entre el 0,3 y el 2,8%, y las infecciones, desconexiones o roturas del reservorio subcutáneo, entre el 2,6 y el 13% de los casos, según las series, los modelos y la técnica. A ello deben sumarse los trastornos motores esofágicos y la limitación de la calidad de vida que ocasiona la restricción de la ingesta.

A largo plazo, los resultados, en cuanto a pérdida de peso, son desfavorables respecto a técnicas más complejas, con pérdidas de sobrepeso que oscilan entre el 30 y el 59%.

Con el reciente perfeccionamiento de las técnicas derivativas, algunos grupos de trabajo han ido abandonando las técnicas restrictivas en favor de las primeras o las han ido limitando a un reducido grupo de pacientes con índices de masa corporal más bajos, no golosos ni "picoteadores", y que practican una actividad física de forma regular.

Palabras clave: Obesidad mórbida. Cirugía bariátrica. Técnicas restrictivas. Gastroplastia. Banda gástrica.

RESTRICTIVE TECHNIQUES IN BARIATRIC SURGERY

Although they have been used for many years, restrictive techniques continue to be called into question. On the one hand, they represent the least invasive and most physiological approach within the surgical alternatives for the treatment of morbid obesity and present a lower risk of severe complications. On the other hand, their results are more limited.

Compared with the various vertical gastroplasties, the introduction of adjustable bands opens the door to the laparoscopic approach in obesity and avoids the undesired effects of gastric partition.

Among the most important complications of vertical banded gastroplasty are disruption of the staple-line, stenosis and incorporation of the band. With adjustable bands, dilation or gastric herniation occurs in 3.6-12.5% of patients, band erosion and incorporation into the stomach cavity in 0.3-2.8% and infections, port disconnection or dislodgement in 2.6-13%, depending on the series, models and technique. Esophageal motor disorders that reduce quality of life and lead to restricted intake can also occur.

The long-term weight loss results are less favorable than those of more complex techniques, with weight losses of between 30 and 59%.

Complex techniques have recently been perfected, causing some groups to gradually abandon restrictive techniques in favor of complex ones or to limit their use to a small group of patients with lower body mass index, without a sweet tooth, who avoid snacks and take regular physical exercise.

Key words: Morbid obesity. Bariatric surgery. Restrictive techniques. Gastroplasty. Gastric band.

Correspondencia: Dr. J. Pujol-Ràfols.
Servicio de Cirugía General y Digestiva. Unidad de Cirugía para la Obesidad Mórbida (UCOM). Clínica Tres Torres.
Dr. Roux, 76. 08017 Barcelona. España.
Correo electrónico: 26899jpr@comb.es

Introducción

En 1979, Pace et al, buscando alternativas más sencillas en el campo de la cirugía bariátrica, desarrollan la primera partición gástrica horizontal¹. Mediante la aplicación horizontal de una grapadora lineal TA90 en el estó-

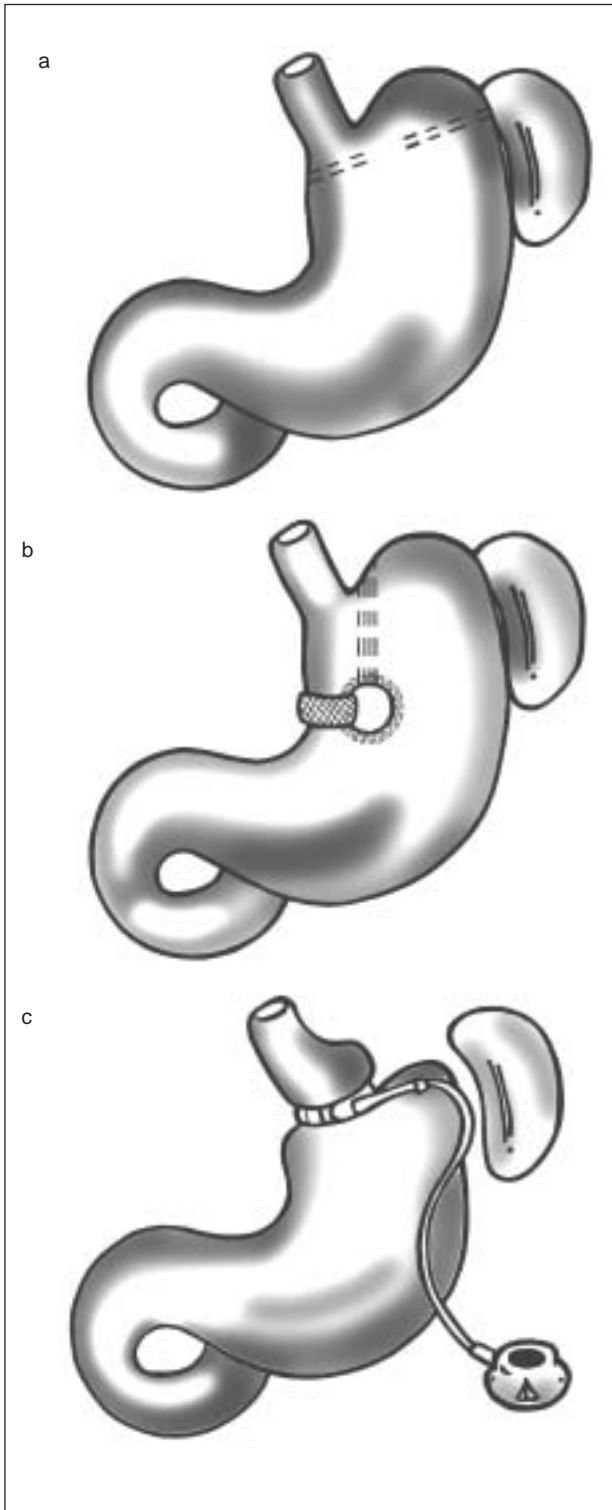


Fig. 1. a) gastroplastia horizontal; b) gastroplastia vertical con banda o anillada (GVA); c) bandaje gástrico ajustable (BGA).

mago, proximal y retirando 3 grapas centrales, construyen un reservorio gástrico con un estoma de salida más estrecho (fig. 1a).

Los primeros resultados en cuanto a pérdida de peso son esperanzadores, pero a medida que pasan los me-

ses comienzan a aparecer problemas, como disrupciones de la línea de grapado o dilatación del estoma, con la consiguiente recuperación del peso perdido, y una alta tasa de obstrucciones, debida a la dilatación del reservorio gástrico en la curvatura mayor o estenosis del estoma, que acaban por desacreditar la técnica. Autores como Sugermann, Smith o MacLean comunican un porcentaje de fracasos cercanos al 70%.

Los mismos MacLean y Smith, así como Clark, Gómez y otros introducen modificaciones técnicas con la intención de solventar los problemas iniciales aplicando un doble grapado paralelamente, reforzando la boca de salida con suturas o separando la gastrogastrostomía de la sutura lineal, pero a pesar de los esfuerzos los resultados siguen siendo repetidamente malos. Poco a poco se va abandonando la técnica, de manera que, mientras que en 1981 el 45% de los cirujanos encuestados en la reunión de la Sociedad Americana de Cirugía Bariátrica realizan como técnica de elección la gastroplastia horizontal, en 1986 sólo la realiza el 0,6% de éstos.

Dos cosas se aprendieron de esta experiencia: que es necesario un seguimiento a largo plazo para validar resultados y que la confección de un reservorio gástrico a expensas de la curvatura mayor, de paredes más delgadas, tiende a dilatarse.

A principios de los años ochenta aparecen 2 nuevas líneas de trabajo: Fabito y Laws describen las primeras gastroplastias verticales, y unos años antes Wilkinson et al trabajan con las primeras bandeletas gástricas^{2,3}.

Desde entonces y hasta la fecha solamente 2 técnicas restrictivas puras han resistido el paso del tiempo: la gastroplastia vertical con banda o anillada (GVA) y el bandaje gástrico ajustable (BGA). Aún hoy, a pesar de los años transcurridos, siguen siendo objeto de controversia y motivo de discusión entre defensores y retractores.

Material y métodos

Revisamos las 2 técnicas restrictivas que más impacto han tenido en estos últimos años, intentando evaluar su eficacia y definir sus indicaciones. Para ello llevamos a cabo una amplia revisión bibliográfica, seleccionando estudios, tanto nacionales como internacionales, comparativos y aleatorizados, o estudios de series con tiempos de seguimiento no inferiores a 5 años, con más de 200 pacientes intervenidos y completa información sobre los resultados, incluidos la morbimortalidad y la evolución ponderal expresada en porcentaje de sobrepeso perdido (PSP) o índice de masa corporal (IMC). En los casos de una misma serie registrada en varias publicaciones se han recogido los resultados de la última actualización.

Gastroplastia vertical anillada

En 1982, Mason publica su experiencia con la GVA y le da el empuje definitivo⁴. Mediante esta técnica se modifica quirúrgicamente el estómago confeccionando un reservorio proximal verticalizado, paralelo a la curvatura menor, separado del resto de la cavidad gástrica mediante suturas mecánicas y con un orificio de drenaje estrecho que limita el paso de los alimentos. La realización del reservorio gástrico a expensas de la curvatura menor, dotada de 3 capas musculares, es según los autores menos proclive a posteriores dilataciones.

La introducción de una sonda nasogástrica de 32 F permite calibrar el grosor del futuro reservorio. Con la sonda aplicada contra la curvatura menor y utilizando una sutura circular mecánica de 28 mm se realiza una ventana transgástrica justo por encima de la incisión angular. A través de ésta se introduce una grapadora lineal TA90B de 4 líneas de su-

tura en dirección vertical, abrazando el estómago, hacia el ángulo de His. Al efectuar el disparo se aísla un segmento proximal del resto de la cavidad gástrica definiendo un reservorio de unos 20 ml de capacidad. Se finaliza la intervención colocando una banda de material sintético (Marlex o Dacron según diferentes autores) a través de la ventana circular y alrededor del canal de drenaje que define un estoma calibrado y estable de 5 cm de circunferencia y 1,5 cm de ancho (fig. 1b).

En un intento de simplificar la técnica aparecen modificaciones, como la de Eckhout et al⁵, que obvia la realización de la ventana circular y sustituye la banda de Marlex por un anillo de Silastic. Baltasar propone la partición gástrica vertical con separación completa⁶, para evitar posibles fracasos por disrupción de la línea de grapado. Finalmente en 1994, Hess y Hess realizan la primera GVA por vía laparoscópica⁷.

Banda gástrica ajustable

En 1980, Kolle et al y Molina y Oria, de forma independiente, introducen en la práctica clínica el bandaje gástrico como técnica quirúrgica bariátrica^{8,9}. Rodeando la parte superior del estómago con una banda de material sintético (Dacron o nailon) crean un pequeño reservorio gástrico y un estoma calibrado en un solo paso. Evitan, de esta manera, la partición o división gástrica y sus posibles complicaciones.

En 1985, Kuzmak coloca la primera banda ajustable¹⁰. Modifica la técnica de Molina y Oria con un nuevo anillo de silicona dotado de una cámara interior expandible y conectado a un reservorio o *port* que ancla en la zona subcutánea, lo que permite regular el calibre de salida del estoma inflando o desinflando la banda y, por consiguiente, modificar la resistencia del paso de los alimentos en cualquier momento, según la respuesta del paciente y sin necesidad de reintervenir.

En 1993, Belachew et al¹¹ y Cadière et al¹² presentan un nuevo diseño de bandeleta adaptada para ser colocada laparoscópicamente (fig. 1c). Mediante disección roma se crea un estrecho canal retrogástrico a unos 2 cm del cardias desde la curvatura menor hacia el ángulo de His y por encima de la reflexión peritoneal posterior (evitando entrar en la transcavidad). Se introduce la banda a través del canal y, rodeando el estómago a modo de bufanda, se delimita un pequeño reservorio gástrico proximal de unos 10 ml de capacidad con un drenaje calibrado. Se asegura la fijación para evitar futuros deslizamientos de la banda cubriendo su cara anterior con puntos seroserosos gástricos y se conecta mediante un tubo estrecho de silicona a un *port* subcutáneo, que se ancla sobre la aponeurosis abdominal anterior, lo que permitirá modificar el diámetro de salida del estoma.

Casi simultáneamente, Forsell et al¹³ describen una banda diferente con ligeras modificaciones tanto en cuanto a su diseño (defendiendo el bandaje de baja presión) como a la forma de colocación (a través de la *pars* flácida), para evitar posibles deslizamientos de la misma.

Durante los últimos años han ido apareciendo otras bandas que presentan variaciones sutiles con el fin de mejorar los resultados. Harán falta estudios comparativos con suficiente seguimiento para validar dichas modificaciones.

Resultados

Complicaciones

Las principales complicaciones descritas tras la GVA son la recanalización o disrupción de la línea de grapado, la estenosis del estoma en la anilla y sus inclusiones. Existe una incidencia muy variable, entre el 0,8 y el 48% según los estudios y la variante técnica aplicada, de disrupción de la línea de grapado, con la consiguiente formación de fistulas reservoriogástricas que, en ocasiones, sólo son un hallazgo casual en una exploración radiológica sistemática sin repercusión sobre el resultado clínico y, en otras, conlleva el fracaso del tratamiento con recuperación del peso perdido^{14,15}.

La estenosis del estoma anillado ocasiona dilatación posterior del reservorio gástrico y clínica de vómitos o intolerancia alimentaria, que son tratadas mediante dilata-

ciones endoscópicas o reintervención. La inclusión de la banda en el estómago puede evolucionar de forma asintomática o provocar infecciones locales que obligan a retirarla^{5,16-18}. Otras complicaciones descritas, como fistulizaciones o dehiscencias de la línea de sutura, síndrome de Wernicke por déficit de tiamina en pacientes con vómitos frecuentes, perforaciones intraoperatorias, lesiones esplénicas, abscesos subfrénicos postoperatorios, embolias pulmonares, atelectasias y pancreatitis tienen una incidencia mucho menor, pero pueden llegar a comprometer la vida del paciente.

Por su parte, el BGA presenta principalmente 4 complicaciones relacionadas con la técnica: la dilatación o herniación gástrica por encima de la banda, la erosión o inclusión intragástrica de ésta, los problemas del reservorio y sus conexiones, y los trastornos motores esofágicos (tabla 1)¹⁹⁻²⁶.

La dilatación o herniación gástrica tiene una incidencia variable, entre el 3,6 y el 12,5%, pero prácticamente todos los autores coinciden en que la mayoría se presentaba en la fase que podríamos llamar experimental o inicial de la técnica, cuando se realizaban reservorios de mayor volumen. Clínicamente cursa con una primera fase de pirosis por reflujo hasta desarrollar una intolerancia alimentaria total. En la mayoría de los casos obliga a la retirada de la anilla, aunque en un pequeño porcentaje de pacientes, sobre todo en fases incipientes, se soluciona abriendo el paso del estoma²⁸⁻³¹.

Con el tiempo se han ido modificando una serie de pasos hasta reducir su incidencia de forma muy significativa. Cadière et al y Belachew et al insisten en la necesidad de confeccionar bolsas gástricas de muy reducido tamaño colocando la bandeleta sobre la reflexión peritoneal posterior, beneficiándose de esta manera de las fijaciones naturales de la pared posterior gástrica, cubriendo completamente la cara anterior mediante puntos de sutura por encima de ésta y manteniendo el paso abierto durante, como mínimo, 4 semanas tras la intervención^{25,26}. Niville et al²⁷, por su parte, colocan la banda en la unión gastroesofágica, dejando un reservorio gástrico a expensas de la cara anterior; O'Brien et al²⁸ fijan la pared posterior gástrica en curvatura mayor, aplicando una malla de Marlex, y Forsell et al¹³ colocan la banda yuxtacardial, a través de la *pars* flácida del omento menor, incluyendo la grasa perigástrica en la pequeña curvatura dentro de la banda.

En todas las grandes series se han observado casos de inclusiones de la banda en el estómago, con una incidencia que varía entre el 0,3 y el 2,8%. Varias hipótesis se proponen como posibles causas: lesiones inadvertidas de la pared gástrica durante la disección, infecciones de la banda o del *port* o un exceso en el cierre de ésta. Las inclusiones suelen ser asintomáticas; se sospechan ante una recuperación del peso perdido, y se confirman mediante un examen radiológico o endoscópico. En ocasiones se resuelven por procedimientos endoscópicos y, en otras, mediante la retirada quirúrgica de ésta, generalmente por vía laparoscópica³²⁻³⁴.

Las complicaciones del reservorio subcutáneo (infecciones, desconexiones y roturas) varían entre el 2,6 y el 13%. También aquí se ha conseguido disminuir su incidencia modificando las técnicas de colocación y median-

TABLA 1. Complicaciones del bandaje gástrico (%)

Autores y referencia bibliográfica	N.º	Tipo de banda	Dilataciones	Inclusiones	Complicaciones del reservorio	Otras	Mortalidad
Weiner et al ¹⁹	984	Lap-band SAGB Heliog	33 (3,6) ^a	3	Infecciones: 6 (0,6) Rotaciones: 14 (1,4) Penetraciones: 2 (0,2) Roturas: 3 (0,3)	Perforación gástrica: 1 (0,1) Rotura de cámara: 1 (0,1)	0
Belachew et al ²⁰	763	Lap-band	59 (8)	7 (0,9)	Total: 21 (2,6) Infecciones: 2 (0,2) Roturas 11 (1,4) Descolocaciones: 8 (1)	Perforación gástrica: 4 (0,5) Perforación intestinal: 1 (0,1) Hemorragia: 1 (0,1)	1 (0,1)
Vertruyen et al ²¹	543	Lap-band	24 (4,6) ^a	5 (1)	Roturas: 15 (2,8) Fuga: 1 (0,2)	Perforación gástrica: 1 (0,2) Perforación intestinal: 1 (0,2) Hemorragia: 1 (0,2) TVP: 1 (0,2) TEP: 2 (0,1)	7 (0,55)
Agrisani et al (Italian Group) ²²	1.256	Lap-band	65 (5,2) ^b	24 (1,9)	Total: 54 (4,3) Descolocaciones: 21 (1,6) Desconexiones: 24 (1,9) Infecciones: 9 (0,7)	Hemorragia digestiva: 1 (0,0)	7 (0,55)
Favretti et al ²³	830	Lap-band	83 (10) ^c	4 (0,5)	Roturas: 91 (11)	Perforación gástrica: 1 (0,1) Intolerancia psicológica: 3 (0,4)	0
O'Brien et al ²⁴	709	Lap-band	87 (12,5)	20 (2,8)	Roturas: 26 (3,6) Infecciones: 7 (1,1)		0
Steffen et al ⁴⁶	824	SAGB	80 (9,7)	13 (1,6)	Infecciones: 8 (1,0) Hematoma: 2 (0,2) Incomodidad: 19 (2,3) Rotaciones: 8 (1,0) Rotura: 10 (1,2) Desconexiones: 9 (1,1)	Hematoma hepático: 5 (0,6) Esplenectomía: 3 (0,4) Hemorragia: 2 (0,2) Embolia aérea: 1 (0,1) Perforación esofágica: 1 (0,1) Rotura banda: 14 (1,8)	0

^aSobre todo en la fase inicial. ^bUn 2,2% requiere reintervención. ^cUn 2,8% requiere intervención. SAGB: Swedish Adjustable Gastric Banding; TVP: trombosis venosa profunda; TEP: tromboembolia pulmonar.

te la utilización de nuevos reservorios con conexiones reforzadas, introducidos por las casas comerciales a partir de 2001^{35,36}.

Ocasionalmente, nos encontramos con pacientes a quienes el bandaje les ocasiona dilataciones esofágicas y trastornos motores, evidenciados radiológicamente y que suelen cursar de forma asintomática. Sólo en el trabajo de DeMaria et al se registra una alta incidencia de reflujo y ocasionalmente vómitos o disfagia. El problema se resuelve desinflando la banda, pero con ello se pierde la efectividad de la técnica³⁷⁻³⁹.

Pérdida de peso

Con la GVA, Baltasar et al registran un IMC y PSP medios a 5 años de 33 y 54% respectivamente, y consiguen buenos resultados en el 44,7% de la serie⁴⁰. En la publicación de Mason a 10 años el 79% de los pacientes presentan un PSP superior al 25%, y el 30% igual o superior a 50%⁴¹.

La mayoría de los estudios comparativos entre GVA y *bypass* gástrico concluyen que los resultados en cuanto a mantenimiento del peso perdido son significativamente inferiores con la gastroplastia⁴⁶⁻⁴⁸. Así, por ejemplo, en un estudio prospectivo aleatorizado, y aplicando los criterios de Reinhold, MacLean et al⁴⁹ obtienen una tasa de éxitos del 83% con el *bypass* gástrico frente a un 39% con la gastroplastia. En el estudio Adelaida, Watts et al⁵⁰ consiguen un porcentaje de buenos resultados del 67% con el *bypass* frente a un 48% con la GVA.

Con seguimientos de hasta 7 años con BGA, Favretti

et al, Belachew et al, Vertruyen et al y otros publican resultados de IMC y PSP medios que oscilan entre 30 y 36,4 kg/m², y 30 y 59%, respectivamente¹⁹⁻⁴⁶ (tabla 2).

Hay pocos estudios comparativos entre el bandaje y las técnicas derivativas. En el estudio de cohorte SOS se obtienen resultados similares en cuanto a pérdida de peso con la GVA que con el BGA y al mismo tiempo ambos fueron claramente inferiores a los obtenidos con el *bypass* gástrico tanto a los 2 como a los 8 años⁵¹.

Discusión

Las técnicas restrictivas han supuesto, sin lugar a dudas, un importante avance para la cirugía bariátrica. Según el Registro Italiano presentado en el Congreso Internacional del año 2000, durante aquellos últimos 4 años el 82% de las intervenciones practicadas en ese país fueron restrictivas, dato que probablemente sería extrapolable al resto de Europa⁴².

Desde Mason, grandes cirujanos como MacLean, Deitel, Sugerman, Buchwald, en el ámbito internacional, o Baltasar, Alastrué y otros, en España, han incorporado la gastroplastia a su arsenal terapéutico en algún momento de su evolución. Según una encuesta de la ASBS, en 1988 el 69% de las intervenciones bariátricas practicadas en Estados Unidos fueron GVA⁴³.

La introducción de la banda gástrica ajustable por vía laparoscópica en 1992 provoca una nueva e incluso mayor revolución. La simplicidad de la técnica y su fácil reversibilidad aporta atractivas ventajas a la cirugía bariátrica.

TABLA 2. Resultados del BGA: evolución del peso en IMC/PSP

Autores y referencia bibliográfica	N.º de casos	Tipo de banda	IMC/PSP				
			36 meses	48 meses	60 meses	84 meses	96 meses
Weiner et al ¹⁹	984	Lap band, SAGB, Heliog	32				32/59,3
Belachew et al ²⁰	763	Lap band	30/40-50		< 30/30-40		
Vertruyen et al ²¹	543	Lap-band	30,1/62		31,2/53	32,1/52	
Agrisani et al (Italian Group) ²²	1.256	Lap-band	32,1	31,5			
Favretti et al ²³	830	Lap-band	36,8	36,6	36,4		
O'Brien et al ²⁴	709	Lap-band	/53	/52	/54		
Steffen et al ⁴⁶	824	SAGB	31,5/48,7	30/54,5	29,2/57,1		

IMC: índice de masa corporal; PSP: porcentaje de sobre peso perdido; SAGB:

ca, disminuyendo su agresividad y riesgos y acelerando la recuperación del paciente. Ello seduce a un importante número de cirujanos que se inician o incorporan esta opción a su arsenal terapéutico, de manera que mientras que en 1994 se realizan en Francia menos de 200 intervenciones bariátricas anuales, sólo en el año 2001 se colocan más de 20.000 bandas. En Suiza antes de la introducción del bandaje solamente 2 centros practican cirugía bariátrica de forma regular; sin embargo, en el año 2000 la situación cambia de manera espectacular, con más de 100 cirujanos de 50 hospitales que aplican la banda gástrica como casi la única opción⁴⁴. De esta manera no es de extrañar que se hayan colocado más de 70.000 bandas en todo el mundo, especialmente en Europa y Australia⁴⁵.

Sin lugar a dudas, ésta es la menos invasiva de todas las técnicas. El emplazamiento de la banda crea un pequeño reservorio y un estoma calibrado en un solo paso. El estómago no se abre ni se corta ni se grapa, no existen anastomosis y no se modifica la absorción natural de los alimentos. La técnica comporta un menor riesgo quirúrgico respecto a otras más complejas, y además tiene mínimo efecto sobre la digestión y la absorción alimentarias, evita las alteraciones del tránsito intestinal, como diarreas o flatulencia, y las complicaciones metabólicas a largo plazo propias de técnicas malabsortivas.

Todas las series estudiadas destacan la significativa disminución en cuanto a tasa de complicaciones registradas a medida que la técnica se ha ido perfeccionando, mediante la modificación de elementos de las prótesis o de la técnica de colocación de éstas, se registran porcentajes de morbilidad durante estos últimos años claramente inferiores respecto a los primeros estudios publicados. En la serie de Weiner et al¹⁹ por ejemplo, la frecuencia de herniaciones del reservorio gástrico desciende desde un 17% en sus primeros 100 pacientes hasta un 0% en los últimos 400.

Sin embargo, la mayoría de los estudios comparativos coinciden en que la pérdida de peso obtenida mediante técnicas restrictivas es significativamente inferior a la que se consigue con otras más complejas. Además, la colocación de una banda refuerza la restricción alimentaria, limitando la ingesta a comidas pastosas, trituradas o bien masticadas, y disminuyendo la calidad de vida de los pacientes⁴⁰. Y por último, desconocemos el efecto que la colocación del material extra-

ño en contacto con la pared gástrica pueda tener a largo plazo, así como los cambios que puede provocar sobre el tracto intestinal alto (seudoacalasia). Para complicar más lo expuesto, desde Estados Unidos llega una serie de estudios recientes y bien estructurados, pero todavía con escaso número de pacientes y seguimiento, que presentan resultados, tanto desde el punto de vista de la tasa de complicaciones como ponderales, claramente inferiores a los presentados por las series europeas y australianas^{39,52}. Todo ello, sumado al reciente perfeccionamiento de otras opciones quirúrgicas más complejas, ha provocado que muchos grupos de trabajo hayan abandonado definitivamente las técnicas restrictivas en favor del *bypass* gástrico o de alternativas derivativas, mientras que otros las reservan para un reducido grupo de pacientes bien seleccionados o como cirugía de segunda elección. Incidiendo en este último aspecto, diversos estudios han intentado delimitar su campo de aplicación más idóneo. En este sentido, Buchwald, basándose en una amplia revisión bibliográfica, recomienda limitar su aplicación a aquellos pacientes menores de 40 años, con escasa comorbilidad, IMC inferiores a 45 kg/m² y patrones de obesidad ginoide⁵³. De manera similar, otros trabajos han demostrado una mayor respuesta a las técnicas restrictivas en aquellos pacientes con IMC iniciales bajos, no "picoteadores" ni golosos o que practican una actividad física de forma regular^{49,54,55}.

Conclusiones

Las técnicas restrictivas son más fisiológicas, sencillas de realizar y presentan poco riesgo de complicaciones graves, sin embargo, los resultados en cuanto a pérdida de peso son variables según la serie estudiada. La mayoría de series europeas presenta curvas de pérdida peso aceptables, pero algunos trabajos americanos no son tan optimistas y en estudios comparativos éstas son claramente inferiores respecto a otras más complejas.

Con el reciente perfeccionamiento de las técnicas derivativas, algunos grupos de trabajo han ido abandonando las operaciones restrictivas en favor de las primeras mientras que la mayoría de los equipos que trabaja con gastroplastias o bandas

las incluyen dentro de un arsenal terapéutico más amplio, junto con otras opciones quirúrgicas y reservan su indicación para un determinado tipo de pacientes, generalmente con IMC más bajos.

Bibliografía

- Pace WG, Martin EW Jr, Tetirick CE, et al. Gastric partitioning for morbid obesity. *Ann Surg* 190;1979:392-400.
- Laws HL. Standardized gastroplasty orifice. *Am J Surg* 1981;141:393-4.
- Wilkinson L, Peloso OA, Milne RL. Gastric wrapping (gastric reservoir reduction). En: Deitel M. *Surgery for the morbidly obese patient*. 1.ª ed. Philadelphia: Lea & Febiger, 1989; p. 261-79.
- Mason EE. Vertical banded gastroplasty for morbid obesity. *Arch Surg* 1982;117:701-6.
- Eckhout GV, Willbanks OL, Moore JT. Vertical ring gastroplasty for obesity: five year experience with 1463 patients. *Am J Surg* 1986;152:713-6.
- Baltasar A. Modified vertical banded gastroplasty. Technique with vertical division and serosal match. *Acta Chir Scand* 1989;155:107-12.
- Hess DW, Hess DS. Laparoscopic vertical banded gastroplasty with complete transection of the staple-line. *Obes Surg* 1994;4:44-6.
- Kolle K, Bo O, Stadaas J. "Gastric banding": an operative method to treat morbid obesity. *CICD 7th World congress; 1982; Tokyo. Abstracts Vol. 1; p. 184.*
- Molina M, Oria HE. Gastric banding. Program, 6th Bariatric Surgery Colloquium; 1983; Iowa City. Abstracts; p. 15.
- Kuzmak LI. Silicone gastric banding: a simple and effective operation for morbid obesity. *Contemp Surg* 1986;28:13-8.
- Belachew M, Legrand MJ, Defechereux T, Burtheret MP, Jaquet N. Laparoscopic adjustable silicone gastric banding in the treatment of morbid obesity: a preliminary report. *Surg Endosc* 1994;8:1354.
- Cadière GB, Bruyns J, Himpens J. Laparoscopic gastroplasty for morbid obesity. *Br J Surg* 1994;81:1524-7.
- Forsell P, Hallberg D, Hellers G. Gastric banding for morbid obesity: initial experience with a new adjustable band. *Obes Surg* 1993;3:369-74.
- Svenheden KE, Akesson LA, Holmdahl C, Naslund I. Staple line disruption in vertical banded gastroplasty. *Obes Surg* 1997;7:136-8.
- Deitel M. Staple line disruption in vertical banded gastroplasty. *Comentary. Obes Surg* 1977;7:139-41.
- Garrido AB Jr. *Cirurgia da obesidade*. São Paulo: Ed. Atheneu, 2002; p. 149-54.
- Alper D, Ramadan E, Visen T, Belavsky R, Avraham Z, Seror D, et al. Silastic ring vertical gastroplasty. Long-term results and complications. *Obes Surg* 2000;10:250-4.
- Arribas del Amo D, Aguilera Diago V, Elia Guedea M, Artigas Marco C, Martínez Díez M. Resultados a largo plazo de la gastroplastia vertical con banda en el tratamiento quirúrgico de la obesidad mórbida. *Complicaciones específicas de la técnica quirúrgica. Cir Esp* 2001;70:227-30.
- Weiner R, Blanco-Engert R, Weiner S, Matkowitz R, Schaefer L, Pomhoff I. Outcome after Laparoscopic adjustable gastric banding – 8 years experience. *Obes Surg* 2003;13:427-34.
- Belachew M, Belva PH, Desaive C. Long-term results of laparoscopic adjustable gastric banding for the treatment of morbid obesity. *Obes Surg* 2002;12:564-8.
- Vertruyen M. Experience with lap- band system up to 7 years. *Obes Surg* 2002;12:569-72.
- Agrisani L, Alkilani M, Basso N, Belvederesi N, Campanile F, Capizzi FD, et al. Laparoscopic Italian Experience with the Lap-band. *Obes Surg* 2001;11:307-10.
- Favretti F, Cadiere GB, Segato G, Himpens J, De Luca M, Busetto L, et al. Laparoscopic banding: selection and technique in 830 patients. *Obes Surg* 2002;12:385-90.
- O'Brien PE, Dixon JB, Brown W, Schachter LM, Chapman L, Burn AJ, et al. The laparoscopic adjustable gastric band (lap-band): a prospective study of medium-term effects on weight, health and quality of life. *Obes Surg* 2002;12:652-60.
- Steffen R, Viertho L, Ricklin T, Piec G, Sorber F. Laparoscopic Swedish adjustable gastric banding: a five-year prospective study. *Obes Surg* 2003;13:404-11.
- Belachew M, Legrand M, Vincent V, Lismonde M, Le Docte N, Deschamps V. Laparoscopic adjustable gastric banding. *World J Surg* 1998;22:955-63.
- Favretti F, Cadiere GB, Segato G, Himpens J, Busetto L, De Marchi F, et al. Laparoscopic adjustable silicone gastric banding (lap-band): how to avoid complications. *Obes Surg* 1997;7:352-8.
- Niville E, Vankeirsbilck J, Dams A, Anne T. Laparoscopic adjustable esophagogastric banding: a preliminary experience. *Obes Surg* 1998;8:39-43.
- O'Brien PE, Brown WA, Smith A, McMurrick PJ, Stephens M. Prospective study of a laparoscopically placed, adjustable gastric-band in the treatment of morbid obesity. *Br J Surg* 1999;85:113-8.
- Dargent J. Laparoscopic adjustable gastric banding: lessons from the first 500 patients in a single institution. *Obes Surg* 1999;9:446-52.
- Niville E, Dams A. Late pouch dilatation after laparoscopic adjustable gastric and esophagogastric banding: incidence, treatment, and outcome. *Obes Surg* 1999;9:381-4.
- Zimmermann JM, Blanc M, Zimmermann E, Grimaldi JM. 63 Slippage, a major problem of gastroplastic surgery by LASGB. How to treat it and how to prevent it related to a homogeneous series of 69 patients out of 1000 LASGB operated between July 1995 and March 1999. Fourth World Congress of the International Federation for the Surgery of Obesity. *Obes Surg* 1999;9:341.
- Meir E, Van Baden M. Adjustable silicone gastric banding and band erosion: personal experience and hypotheses. *Obes Surg* 1999;9:191-3.
- Regusci L, Groebli Y, Meyer JL, Walder J, Margalith D, Schneider R. Gastroscopic removal of an adjustable gastric band after partial intragastric migration. *Obes Surg* 2003;13:281-4.
- Niville E, Dams A, Vlasselaeers J. Lap-band erosion: incidence and treatment. *Obes Surg* 2001;11:744-7.
- Weiss H, Nehoda H, Labeck B. Injection port complications alter gastric banding: incidence, management and prevention. *Obes Surg* 2002;10:259-62.
- Susmallian S, Tiberiu E, Marina E, Llan CH. Access-port complications after laparoscopic gastric banding. *Obes Surg* 2003;13:128-31.
- Husemann B. Esophageal motility disorders after SAGB. 7th Congress of IFSO. *Obes Surg* 2002;12:466.
- Suter M, Dorta G, Viani F, Giusti V, Calmes JM. Does gastric banding interfere with esophageal motility and gastroesophageal reflux? 7th Congress of IFSO. *Obes Surg* 2002;12:466.
- DeMaria J, Sugerman J, Meador JG, Doty JM, Kellum JM, Wolfe L, et al. High failure rate after laparoscopic adjustable silicone gastric banding for treatment of morbid obesity. *Ann Surg* 2001;6:809-18.
- Baltasar A, Bou R, Arlandis F, Martínez R, Serra C, Bengochea M, et al. Vertical banded gastroplasty at more than five years. *Obes Surg* 1998;8:29-34.
- Mason E, Doherty C. Vertical gastroplasty. *World J Surg* 1998;22:919-24.
- Toppino M, Mistrangelo M, Bonansone V, Amisano M, Morino F. Obesity surgery: 4-years results from the Italian registry (RICO). *Obes Surg* 2000;10:320.
- Scout DH, Mason EE, Blommers TJ. Results of the eighth annual bariatric surgery questionnaire. American Society for Bariatric Surgery, 1988. Fourth Pooled Statistical Report, National Bariatric Surgery Registry, Iowa City 52242, Spring 1988.
- Steffen R, Biertho L, Ricklin T, Piec G, Horber F. Laparoscopic Swedish adjustable gastric banding: a five years prospective study. *Obes Surg* 13;2003:404-11.
- Mittermair RP, Weiss H, Nehoda H, Kirchmayr W, Aigner F. Laparoscopic Swedish adjustable gastric banding: 6-years follow-up and comparison to other laparoscopic bariatric procedures. *Obes Surg* 2003;13:412-7.
- Howard L, Malone M, Michalek A, Carter J, Alger S, Van Woert J. Gastric bypass and vertical banded gastroplasty – A prospective randomized comparison and 5-year follow-up. *Obes Surg* 1995;5:55-60.
- Naslung I. Gastric bypass versus gastroplasty. A prospective study of differences in two surgical procedures for morbid obesity. *Acta Chir Scand* 1987;536:1-60.
- Sugerman HJ, Starkey JV, Birkenhauer R. A randomised prospective trial of gastric bypass vs vertical banded gastroplasty for morbid obesity and their effects on sweets vs non-sweets eaters. *Ann Surg* 1987;205:613-24.

49. MacLean LLD, Rhode BM, Sampalis J, Forse RA. Results of the surgical treatment of obesity. *Am J Surg* 1993;165:155-62.
50. Hall JC, Watts JM, O'Brien PE, Dunstan RE, Walsh JF, Slavotinek AH. Gastric surgery for morbid obesity. The Adelaide Study. *Ann Surg* 1990;211:419-27.
51. Sjostrom L. Surgical intervention as a strategy for treatment of obesity. *Endocrine* 2000;13:213-30.
52. Doherty C, Maher JW, Heitshusen S. Long-term data indicate a progressive loss in efficacy of adjustable silicone gastric banding for the surgical treatment of morbid obesity. *Surg* 2002;4:724-8.
53. Buchwald H. A bariatric algorithm. *Obes Surg* 2003;12:733-46.
54. Hernandez-Estefania R, Gonzalez-Lamuño D, García-Ribes M, García-Fuentes M, Cacigas JC, Ingelmo A, et al. Variables affecting BMI evolution at 2 and 5 years after vertical banded gastroplasty. *Obes Surg* 2000;10:160-6.
55. Melissas J, Christodoulakis M, Schoretsanitis G. Obesity-associated disorders before and after weight reduction by vertical banded gastroplasty in morbidly vs super obese individuals. *Obes Surg* 2001;11:475-81.