

Cruce duodenal

Aniceto Baltasar

Jefe de Servicio de Cirugía. Presidente de IFSO. Presidente Honorario de la SECO. Hospital Virgen de los Lirios. Alcoy. Alicante. España.

Resumen

El cruce duodenal consiste en una gastrectomía subtotal vertical con preservación pilórica y un *bypass* biliopancreático distal con un asa común de 65-100 cm.

Desde marzo de 1994 a junio de 2003, 482 pacientes se han sometido a un cruce duodenal, 381 por vía abierta y 99 por laparoscopia. El 84% eran mujeres, el 52% superobesos, y hubo 35 conversiones de otra técnica bariátrica previa. El peso inicial medio era de 137 kg (rango, 93-270) y el índice de masa corporal, de 51,56 kg/m² (37-100).

Entre los pacientes intervenidos mediante cirugía abierta, 35 (9,18%) presentaron complicaciones graves, con 22 fugas anastomóticas (5,77%), la mitad de ellas duodenoileales. Fueron precisas 20 reintervenciones. Dos pacientes fallecieron por fracaso multiorgánico derivado de fugas, y uno por tromboembolia pulmonar (mortalidad operatoria global del 0,78%).

En el cruce duodenal por laparoscopia, 6 pacientes precisaron conversión a cirugía abierta. Hubo 13 fugas, con un fallecimiento (mortalidad del 1,01%), y 10 reintervenciones.

Seis pacientes (1,25%) precisaron alargamiento intestinal por diarrea o hipoproteinemia.

El porcentaje medio del sobrepeso perdido se sitúa en el 90% a los 5 años para los obesos mórbidos y en el 70% para los superobesos, con un índice de masa corporal final de 27 y 37 kg/m², respectivamente. La comorbilidad mejora sustancialmente. En cuanto a la calidad de vida, más del 90% tolera todo tipo de alimentos. La frecuencia de las deposiciones puede ser molesta en un 20% de los casos e intolerable en un 2%.

Palabras clave: *Cruce duodenal. Cirugía bariátrica. Técnicas mixtas.*

Introducción

La cirugía es el único método efectivo para contrarrestar los mecanismos fisiológicos que favorecen la ganancia y el mantenimiento del peso excesivo del obeso mórbido (OM).

Correspondencia: Dr. A. Baltasar.
Cid, 61. 03803 Alcoy. Alicante. España.
Correo electrónico: abaltasar@seco.org/baltasar_ani@gva.es

DUODENAL SWITCH

Duodenal switch (DS) consists of a pylorus-preserving limited vertical gastrectomy and distal biliopancreatic bypass with a common channel of 65-100 cm.

From March 1994 to June 2003, 482 patients underwent DS. Open surgery was used in 381 and laparoscopy in 99. Eighty-four percent were women. Fifty-two percent were superobese and there were 35 conversions from a previous bariatric technique. The initial mean weight was 137 kg (range: 93-270) and the mean BMI was 51.56 kg/m² (range: 37-100).

Of the patients who underwent open surgery, 35 (9.18%) presented severe complications with 22 anastomotic leaks (5.77%), of which half were duodenal-ileal. Twenty reinterventions were required. Two patients died from multiorgan failure secondary to leaks and one patient died from pulmonary thromboembolism (overall operative mortality: 0.78%).

Among patients undergoing laparoscopic DS, six required conversion to open surgery. There were three leaks, with one death (mortality: 1.01%) and 10 reinterventions.

Six patients (1.25%) required intestinal lengthening due to diarrhea or hypoproteinemia.

The mean percentage of excess weight lost was 90% at 5 years among the morbidly obese and was 70% among the superobese with a final BMI of 27 and 37 kg/m², respectively. Comorbidity substantially improved. Regarding quality of life, more than 90% tolerated all types of food. Stool frequency caused annoyance or was intolerable in 20% of the patients.

Key words: *Duodenal switch. Bariatric. surgery. Mixed techniques.*

Dichos mecanismos se pueden alterar de forma restrictiva (disminuyendo la ingesta), malabsortiva (disminuyendo la mucosa intestinal expuesta al paso y la absorción de los alimentos) o utilizando los 2 mecanismos a la vez.

Scopinaro^{1,2}, en 1979, publicó la primera experiencia con un nuevo concepto, al realizar en el hombre las primeras "operaciones mixtas", que combinaban los principios de la restricción a la ingesta a través de una gastrectomía reductora y los de la malabsorción parcial del intestino. Aparecieron así las derivaciones biliopancreáticas (DBP).

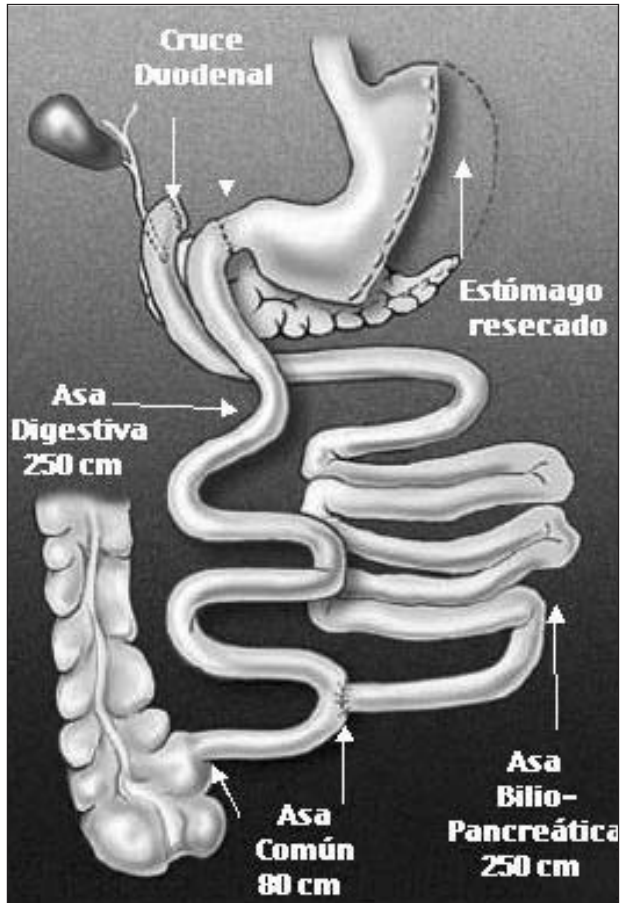


Fig. 1. Derivación biliopancreática "cruce duodenal". Gastrectomía subtotal vertical. Derivación biliopancreática. Cruce duodenoileal. Hess-Marceau-Baltasar.

En mayo de 1988, Hess y Hess³ realizaron una modificación técnica, basada por un lado en los principios de Scopinaro y, por otro, en el procedimiento descrito por DeMeester et al⁴ para corregir el reflujo patológico duodenogástrico, conocido como cruce duodenal (CD).

Técnicamente, el CD consiste en una gastrectomía subtotal vertical con preservación de píloro como acción restrictiva y un *bypass* biliopancreático distal (excluyendo la mitad proximal del intestino delgado), con un asa común de 65-100 cm como método malabsortivo.

Marceau⁵⁻⁹ fue el primer autor que publicó su experiencia con el CD, que además es la más extensa. Baltasar¹⁰⁻¹³ y Rabkin¹⁴ han ampliado la casuística.

Gagner^{15,16}, en Nueva York, realizó el primer CD por laparoscopia en septiembre de 1999. Baltasar¹⁷⁻¹⁹ es el segundo autor que la llevó a cabo en mayo de 2000, y Rabkin et al²⁰ fueron los terceros. Smith et al²¹ han adquirido una buena experiencia, y Sudan y Sudan²² utilizan el robot Da Vinci para su realización.

Material y métodos

Desde marzo de 1994 a junio de 2003, 482 pacientes han sido sometidos a un CD, 381 por vía abierta y 99 por laparoscopia. El 84%

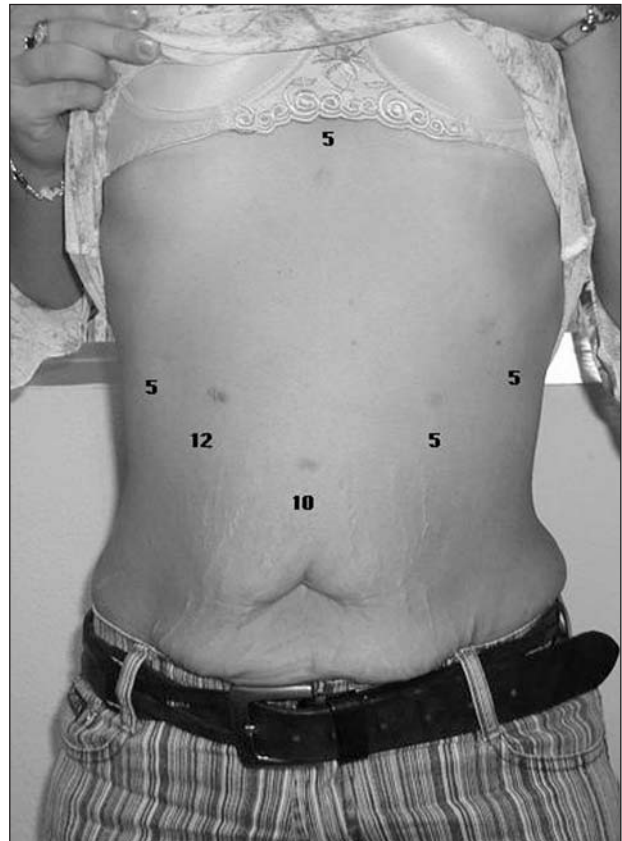

Fig. 2. Posición de los trócares.

eran mujeres y el 16% varones (405 y 77, respectivamente). El peso inicial era de 137 kg (rango, 93-270) y el índice de masa corporal (IMC) medio, de 51,56 kg/m² (37-100). El 52% de nuestros pacientes eran superobesos (SO) y en 35 de los casos se trataba de una conversión de otra cirugía bariátrica previa (gastroplastias, bandas o *bypass* gástrico).

El tiempo operatorio medio fue de 90 ± 25 min en cirugía abierta y de 180 min por laparoscopia. Los pacientes pasaron a planta con monitorización pulsioximétrica y se levantaron en menos de 3 h.

Descripción de la técnica abierta²³

Realizamos siempre una incisión transversa supraumbilical, incluso en los pacientes con una laparotomía media supraumbilical previa. En los OM se puede bajar hasta el nivel de la cintura y en los SO se recomienda más próxima al borde costal. Aunque la incisión sea amplia, pues precisa un acceso fácil tanto hasta el *fundus* gástrico como hasta el ciego y el apéndice, tras la pérdida de peso se reduce cada vez más hasta hacerse, en algunos casos, imperceptible. Por otro lado, esta incisión transversa puede bajarse en el curso de la dermolipectomía abdominal hasta la línea suprapúbica como una incisión de Pfannestiel.

Tras la apertura de la cavidad abdominal, se aísla la pared de la posible contaminación bacteriana intraabdominal. A continuación hacemos una biopsia hepática sistemática y una colecistectomía como primer gesto. Se divide transversalmente el duodeno a 3 cm del píloro con una grapadora lineal blanca. Se hace una segunda sutura serosa de 6 líneas de grapas. El estómago es desvascularizado en toda su curvatura mayor desde los 8 cm próximos al píloro hasta el ángulo de His. Seguidamente, se realiza una gastrectomía longitudinal aplicando secuencialmente varias grapadoras lineales de 4,8 mm (carga verde) sobre una sonda de 55 F intragástrica, a 2 cm de su borde. El antro pilórico permanece intacto.

Identificada la unión ileocecal, se realiza una apendicectomía. Se mide el intestino delgado con moderada tensión hasta 65 cm (otros

TABLA 1. Complicaciones de la cirugía abierta

	Número	Reoperaciones	Mortalidad
<i>Quirúrgicas tempranas (< 30 días)</i>			
Esplenectomías de necesidad	3		
<i>Leves</i>			
Infecciones de herida	13		
Serosa	8		
Absceso vaina de los rectos	3		
Total leves	24 (5,6%)		
<i>Graves</i>			
Absceso intraabdominal	3	2	
Hemorragias intraabdominales	5	3	
Obstrucción intestinal	2	2	
Eventración incarcerada	2	2	
Evisceración	1		
Dehiscencias	22 (5,77%)	10 (2,62%)	2
Esófago torácico	1	1	1
Gástricas	8	4	1
Anastomosis duodenoileal	11	5	
Muñón duodenal	2		
Total graves	35 (9,18%)	20 (5,24%)	
<i>Médicas</i>			
Hepatitis B	1		
Insuficiencia hepática	4		
Tromboembolia pulmonar (TEP)	2		1
Síndrome de Wernicke-Korsakoff	1		
Neumonías	3		
Total	11 (2,8%)		
<i>Quirúrgicas tardías (> 30 días)</i>			
Eventraciones	35 (9,25%)	30	
Obstrucción intestinal	2	2	
Obstrucción cerrada (necrosis + resección)	3	3	
Hipoproteinemia	3	3	1
Reversiones a intestino normal	2	2	

autores usan hasta 100 cm) y se marca con 2 suturas el asa común (AC). El asa digestiva (AD) se marca a 185 cm más arriba (250 cm desde la unión ileocecal) y se divide el intestino con grapadora lineal de 2 mm (carga blanca). El resto aboral del intestino delgado hasta el ligamento de Treitz se llama asa biliopancreática (ABP) y mide más de 250 cm. La anastomosis del ABP al AC se hace terminolateral con sutura continua de Prolene en sus 360°, y se cierra el mesenterio con puntos de seda.

El AD se pasa de forma retrocólica exactamente por delante del duodeno y se hace una anastomosis duodenoileal terminoterminal con el duodeno, con un doble plano de sutura continua de monofilamento (otros autores la hacen con grapadora circular desde el estómago y Hess con la anilla Valtrac). Acto seguido, se lleva a cabo la prueba para fugas con azul de metileno.

Se cierra el defecto mesentérico del paso mesocólico y se coloca un drenaje subhepático de silicona. El cierre parietal se realiza con Maxon en doble plano continuo. Tras drenar el subcutáneo, la piel se cierra con seda a puntos sueltos, que se retiran a los 2 días.

Descripción de la técnica laparoscópica^{24,25}

Abordamos el abdomen con la técnica visual sin gas con el Endopath de Ethicon, en el tercio distal de la línea media supraumbilical. Se colocan los trocates según muestra la figura 2: utilizamos 4 de 5 mm y 2 de 10/12 (uno para el sistema óptico y otro para las endograpadoras).

Una sutura de seda fija el ligamento triangular del hígado al reborde costal derecho, separándolo de la zona duodenal. La colecistectomía se hace desde los trocates del lado izquierdo.

El bisturí ultrasónico armónico (BUA) es indispensable para esta intervención y con él desvascularizamos toda la curvatura mayor, hasta pasar el píloro y 3 cm de duodeno. La división gástrica se hace con Endo-GIA II azul. Casi toda la intervención intenta realizarse con los mismos pasos de la operación por vía abierta. Sólo cambia el paso antero-cólico del AD, que se hace por el lado derecho del abdomen, pues así se evita la realización de un túnel retrocólico en el lado derecho del

grueso mesocolon.

Todas las anastomosis se hacen a mano y las suturas seroserosas invaginantes del duodeno y el tubo gástrico se realizan exactamente igual que en la cirugía abierta. El estómago, la vesícula y el apéndice se extraen por el trocar 10/12 del lado derecho.

Resultados

La morbimortalidad operatoria en la cirugía abierta se expone en la tabla 1. Hubo 11 complicaciones médicas (2,8%), con un fallecimiento por tromboembolia pulmonar (TEP) en el día 12 del postoperatorio. Tres pacientes precisaron esplenectomía de necesidad en cirugía de reconversión. Las complicaciones graves afectaron a 35 pacientes (9,18%), de los que 20 (5,24%) necesitaron reintervención. Destacan por su gravedad las 22 (5,77%) fugas. Las más frecuentes en nuestra serie han sido las duodenoileales (11; 2,9%), hasta que cambiamos de línea de sutura simple de uno a 2 planos. Las de muñón duodenal ocurrieron en los casos en que no se llevó a cabo sutura seroserosa sobre la línea de grapas. Las fugas de la línea de grapas gástrica ocurrieron en la parte más alta, junto al ángulo de His, por hiperpresión en el tubo gástrico, y para su cura se necesita nutrición, drenaje percutáneo (de ahí la necesaria, indispensable y eficaz colaboración de radiólogos intervencionistas expertos) y nutrición por sonda nasogástrica distal a la anastomosis. Dos pacientes fallecieron por fallo multiorgánico derivado de fugas, con una mortalidad operatoria global de 0,78%. Dos pacientes con eventración previa que no se corrigió

TABLA 2. Complicaciones del cruce duodenal por laparoscopia

	Número	Reoperaciones	Mortalidad
<i>Quirúrgicas precoces (< 30 días)</i>			
"O" de Roux	1	1	
Hemorragias intraabdominales	1		
Dehiscencias	13 (14%)	10 (10,75%)	
Gástricas	5	5	
Yeyunoileales	1	1	
Anastomosis duodenoileal	5	6	
Muñón duodenal	2	1	1
Total	15 (16,13%)	11 (11,9%)	
<i>Médicas</i>			
Insuficiencia hepática	6		
Síndrome de Wernicke-Korsakoff	1		
Total	7		
<i>Quirúrgicas tardías (> 30 días)</i>			
Eventraciones por trocar	2		
Hipoproteinemia	1	1	

durante la laparotomía sufrieron encarceración que necesitó cirugía urgente en el postoperatorio. Por ello, consideramos que toda hernia de pared, tanto en cirugía abierta como en laparoscópica, debe corregirse.

Las complicaciones leves de herida fueron 24 (5,6%), 3 de las cuales fueron específicas de la incisión transversa, por absceso en la vaina de los rectos, al quedar un espacio cerrado por delante y por detrás. El diagnóstico de esta complicación se establece por tomografía computarizada (TC).

En el CD por laparoscopia, 6 pacientes necesitaron conversión a vía abierta. Dentro de las complicaciones, en un caso se realizó un montaje en "O" de Roux, que ocurre cuando el ABP se une al duodeno proximal y el AD al AC. Trece (14%) pacientes sufrieron fugas, uno de los cuales, con fuga duodenal, falleció por fracaso multiorgánico, suponiendo una mortalidad del 1,01% (tabla 2).

La estancia hospitalaria media fue de 3 ± 2 días en los pacientes no complicados, de 4,6 (2-12) en los pacientes sin complicaciones graves y de 10,4 días (8-65) en el resto.

Un paciente murió a los 6 meses por fallo hepático. Otros 9 sufrieron alteraciones graves de la función hepática en el primer mes postoperatorio, que se resolvieron al mejorar su estado nutricional^{25,26}. Una paciente desarrolló después un síndrome de Wernicke-Korsakoff. No conocemos la causa de este fallo de la función hepática y no hay publicación previa sobre el tema.

Han necesitado cirugía de alargamiento intestinal 6 pacientes (1,25%), por diarrea o hipoproteinemia (se alarga el AD a expensas del ABP). En 2 pacientes el alargamiento se hizo por vía laparoscópica y uno de ellos murió en el postoperatorio por dehiscencia. Sólo una paciente ha necesitado reoperación por ganancia de peso, para reducir su AC original de 100 cm, que "había crecido" hasta 150 cm, a 65 cm. Tuvimos que deshacer el *bypass* intestinal en 3 pacientes. Dos pacientes sufrieron síndrome de Wernicke-Korsakoff con resolución completa al administrar vitamina B₁. La incidencia de eventración del 9,25% es una de las más bajas publicadas en este tipo de pacientes.

Utilizamos el CD en OM y SO con similares buenos re-

sultados (fig. 3) en porcentaje perdido del exceso de índice de masa corporal (IMC) (% PEIMC)²⁸, tanto en cirugía abierta como en laparoscópica. El IMC de los OM bajó de 43 a 27 kg/m² y el de los SO, de 61 a 37 kg/m². En el estudio intermedio¹³, y según el test de BAROS, el 45% tuvo excelentes resultados; el 40%, muy buenos; el 12%, buenos, y el 3%, regulares; no hubo fracasos. Al evaluar los síntomas intestinales (vómitos, diarrea, tipo de ingesta, olor de las deposiciones, borborismos) en una escala de 1 a 5 (siendo 1 el resultado ideal), la media fue de 1,7.

Todos los pacientes con CD deben recibir suplementos de hierro, calcio y vitaminas liposolubles A, D, E y K de por vida. Un 10% de las mujeres en edad fértil necesitó hierro intravenoso (Venofer) por anemia ferropénica. No observamos casos de anemia por déficit de vitamina B₁₂. El seguimiento del calcio se hace con determinaciones de parathormona (PTH), vitaminas D₂₅ y D_{1,25}, fosfatasa alcalina y Ca sérico. La elevación de la PTH ocurrió en un 12% durante los primeros 2 años.

En cuanto a la evolución de la comorbilidad asociada, debe destacarse que el 100% de los diabéticos curó o mejoró tras la operación, al igual que el 70% de los pacientes hipertensos.

Discusión

Según la Organización Mundial de la Salud (OMS), la obesidad se ha convertido en una pandemia²⁸, hasta el punto de que más de 1.700 millones de personas tienen un IMC mayor de 25. Se considera que más de 220.000 personas en Europa y 300.000 en Estados Unidos morirán en el plazo de un año de enfermedades relacionadas con el exceso de peso. La OM crece aún a mayor ritmo, y su incidencia se ha doblado en menos de una década.

La OM es una enfermedad sin cura, pero la cirugía la hace tratable, tolerable y con una mejoría sustancial en la calidad de vida de los pacientes que la experimentan⁹.

El CD es la operación más efectiva para perder peso, y la recuperación de éste con el tiempo es mínima. Hess obtiene un porcentaje de sobrepeso perdido (PSP) del 80% a los 2 años y del 70% a los 8 años. Marceau obtiene 73% PSP a los 4,5 años, con un 87% de los pacientes

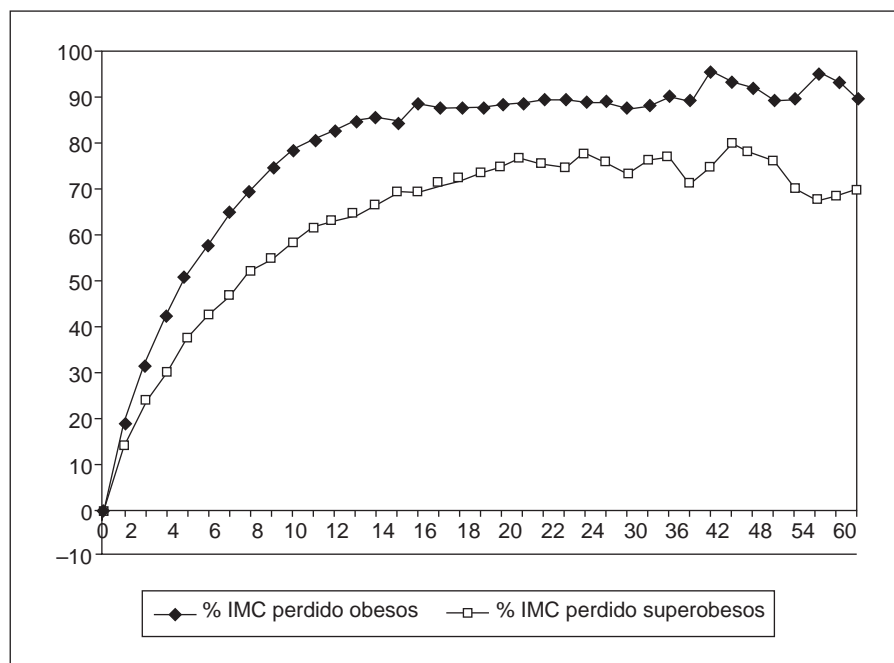


Fig. 3. Porcentaje perdido del exceso de índice de masa corporal (IMC) (% PEIMC). Cruce duodenal. Evolución de promedios.

por encima del 50% de PSP. En cuanto al IMC, desciende por debajo de 35 kg/m² en el 81% de los pacientes, mientras que apenas en el 6% de los pacientes el IMC se mantuvo por encima de 40 kg/m². Tras el peso mínimo (nadir) alcanzado de 53 ± 20 kg, la ganancia posterior fue de 7 kg.

El OM sigue siendo un obeso a pesar de haberle "curado" de su sobrepeso y, por lo tanto, su obsesión sigue siendo la mínima ganancia de peso. Así, una intervención en la que la ganancia de peso sea mínima es un consuelo para paciente y cirujano. En nuestra experiencia sólo una paciente necesitó reintervención por ganancia de peso, pero auguramos que, siendo la obesidad una enfermedad incurable por definición, la adaptación gástrica e intestinal nos llevará, con el tiempo, a precisar nuevas reintervenciones.

Los posibles efectos secundarios pueden ser graves y requieren una atención muy especial, incluso reintervención. Las alteraciones del GOP y GPT son "normales" en el postoperatorio inmediato, con valores de hasta 70-80, y que perduran hasta los 6 meses. Éstos están producidos por la malabsorción y son tratados con enzimas pancreáticas (kreon) y metronidazol. El fracaso hepático está discutido y se han publicado pocos casos; no obstante, Marceau observó 2 en 770 casos y uno de nuestros pacientes también lo sufrió. En nuestros casos^{26,27} se observó una alteración hepática postoperatoria temprana (menos de un mes) que no ha sido aclarada y que se resolvió espontáneamente con nutrición.

Las mujeres en edad fértil requieren aporte de hierro oral adicional y en ocasiones por vía parenteral³⁰. Los pacientes deben suplir su dieta de calcio, ya que la mayor parte del duodeno ha sido excluido. Las vitaminas liposolubles (A, D, K, caroteno) deben administrarse, pero aún no hemos detectado valores alterados en sangre, excep-

to en el caso del caroteno, que está muy disminuido y que da un color especial pálido a la tez de los pacientes, lo que hace que los demás los identifiquen como "enfermos".

Los valores de colesterol descienden a cifras muy bajas (alrededor de 130-140), así como los triglicéridos. Las comorbilidades (diabetes tipo 2, hipertensión, apnea del sueño, enfermedad vascular, etc.) se curan o mejoran de forma significativa. Noya et al³¹ tratan el síndrome metabólico (elevación de colesterol y triglicéridos, diabetes) en pacientes no obesos con el CD sin restricción gástrica con buenos resultados.

Un problema especial del CD es la frecuencia de las deposiciones, que pueden ser molestas en el 20% e intolerables en el 2%. El olor de las deposiciones es un problema aún mayor, pues, según Marceau, en el 32% es una molestia, en el 18% es un problema mayor y en el 16% de los casos es intolerable. Aunque mejoran con el tiempo no se conoce tratamiento, por lo que es el efecto secundario más constante.

Un beneficio del CD respecto al resto de las intervenciones es la calidad de la ingesta. Más del 90% de los pacientes ingiere todo tipo de alimentos y no llegan al 10% los que sufren vómitos. En un estudio de vaciamiento gástrico³¹, el 81,25% de nuestros pacientes tenía un vaciado normal. Por otro lado, los pacientes "convertidos" de una operación restrictiva pura, como la gastroplastia vertical anillada, vuelven a sentir el placer de comer casi sin restricciones, con cierta disminución del apetito, pero con un grado de satisfacción superior al 86%, y sólo un 4% se sienten insatisfechos¹².

¿Qué nos dirán evaluaciones más objetivas como el BAROS¹³. Aún no lo conocemos, pero excepto por el mal olor de las deposiciones es esperable que la evaluación final sea extremadamente positiva.

Desgraciadamente el BAROS no pregunta por el tipo de ingesta, los vómitos, y la frecuencia y la calidad de las deposiciones, y creo que este tipo de evaluación debe tenerse en cuenta. Nosotros utilizamos la escala de Marceau et al⁷ para evaluar las alteraciones de funcionamiento intestinal. El paciente que se opera, con cualquier técnica, debe saber que su obesidad no está en el tracto digestivo y que la cirugía más perfecta nunca dejará una función intestinal mejor que la que tenía en el preoperatorio.

¿Deben ser candidatos todos los obesos mórbidos a un CD? Nuestra posición es que cuanto mayor IMC tiene un obeso mórbido más necesita una operación "muy efectiva" para tratar las comorbilidades y disminuir su peso. Hoy día el CD es la única técnica que ofrecemos a todos los pacientes. Sin embargo, otras operaciones, como el *bypass* gástrico, son apropiadas en el obeso mórbido, particularmente sin comorbilidades, sin superobesidad y/o con obesidad ginoide.

Nuevas "utilidades" del CD pueden ser combinar anillas ajustables gástricas como componente restrictivo y el CD como malabsortivo³³, o en pacientes con gastroplastia vertical anillada (GVA) añadir el CD sin operar en el estómago³⁴. Convertir un anillado gástrico a CD es una técnica muy aceptada³⁵.

La idea de Gagner de estadificar los SO con IMC superior a 60 kg/m² en 2 operaciones (en una primera fase, formación del tubo gástrico hasta que el IMC baje a menos de 60 kg/m², y en una segunda, operación de derivación intestinal, todo ello por vía laparoscópica) puede ser una alternativa eficaz para disminuir el riesgo perioperatorio. Nosotros la hemos probado con éxito en 2 pacientes.

La operación del CD es reproducible, y en España hay al menos 6 grupos que la realizan, dentro del 35% del total que desarrollan operaciones mixtas con predominio malabsortivo³⁶.

Los *switchers* tienen una reunión anual especial en el Congreso de ASBS (Sociedad Americana de Cirugía de la Obesidad), y ésta es la técnica de mayor crecimiento entre los jóvenes cirujanos bariátricos en un país en el que aún las compañías de seguros no la abonan. En un solo año^{37,38} pasaron de 39 a 58 los cirujanos que realizaban la técnica estándar de Scopinaro, y de 6 a 34 los que la realizan por laparoscopia. El CD abierto pasó de 33 a 91 y el laparoscópico, de 9 a 42.

Bibliografía

- Scopinaro N, Gianetta E, Civalleri D, Bonalumi U, Bachi V. Biliopancreatic bypass for obesity. II. Initial experience in man. *Br J Surg* 1979;66:619.
- Scopinaro N. Why the operation I prefer is biliopancreatic diversion (BPD). *Obes Surg* 1991;1:307-9.
- Hess DS, Hess DW. Biliopancreatic diversion with a duodenal switch. *Obes Surg* 1998;8:267-82.
- DeMeester TR, Fuchs KH, Ball CS, et al. Experimental and clinical results with proximal end-to-end duodenojejunostomy for pathological duodenogastric reflux. *Ann Surg* 1987;206:414-24.
- Marceau P, Biron S, Bourque RA, Potvin M, Hould FS, Simard S. Biliopancreatic diversion with a new type of gastrectomy. *Obes Surg* 1993;3:29-35.
- Lagace M, Marceau P, Marceau S, Hould FS, Potvin M, Bourque RA, et al. Biliopancreatic diversion with a new type of gastrectomy: some previous conclusions revisited. *Obes Surg* 1995;5:411-8.
- Marceau P, Hould FS, Simard S, Lebel S, Bourque RA, Biron S. Biliopancreatic diversion with duodenal switch. *World J Surg* 1998;22: 947-54.
- Marceau P, Hould FS, Potvin M, Lebel S, Biron S. Biliopancreatic diversion (duodenal switch procedure). *Eur J Gastroenterol Hepatol* 1999;11:99-103.
- Marceau P, Hould FS, Lebel S, Marceau S, Biron S. Malabsorptive obesity surgery. *Surg Clin North Am* 2001;81:1113-27.
- Baltasar M, Bou R, Cipagauta LA, Marcote E, Herrera GR, Chisbert JJ. 'Hybrid' bariatric surgery: bilio-pancreatic diversion and duodenal switch – Preliminary experience. *Obes Surg* 1995;5:419-23.
- Baltasar A, Del Río J, Bengochea M, Escrivá C, Bou R, Miró J, et al. Cirugía híbrida bariátrica: Cruce duodenal en la derivación bilio-pancreática. *Cir Esp* 1996;59:483-6.
- Baltasar A, Del Río J, Escrivá C, Arlandis F, Martínez R, Serra C. Preliminary results of the duodenal switch. *Obes Surg* 1997;7:500-4.
- Baltasar A, Bou R, Bengochea M, Arlandis F, Escrivá C, Miró J, et al. Duodenal switch: an effective therapy for morbid obesity-intermediate results. *Obes Surg* 2001;11:54-8.
- Rabkin RA. Distal gastric bypass and duodenal switch procedure. Roux-en-Y gastric bypass and biliopancreatic diversion in a community practice. *Obes Surg* 1998;8:53-8.
- Ren CJ, Patterson E, Gagner M. Early results of laparoscopic biliopancreatic diversion with duodenal switch: a case series of 40 consecutive patients. *Obes Surg* 2000;10:514-23.
- Vollinger D, Gagner M, Inabnet W, Herron D, Quinn T, Chu C, et al. Laparoscopic biliopancreatic diversion with duodenal switch for morbid obesity. Report on 138 consecutive patients. *ASBS Abstracts. Obes Surg* 2002;12:200.
- Baltasar A, Bou R, Miró J, Pérez N. Cruce duodenal por laparoscopia en el tratamiento de la obesidad mórbida: técnica y estudio preliminar. *Cir Esp* 2001;70:102-4.
- Baltasar A, Bou R, Miró J, Bengochea M, Serra C, Pérez N. Laparoscopic biliopancreatic diversion with duodenal switch: technique and initial experience. *Obes Surg* 2002;12:245-8.
- Baltasar A, Bou R, Miró J, Bengochea M, Serra C, Pérez N. Laparoscopic Duodenal Switch *Chirurgische Gastro-enterologie*. 2003; 19:54-6.
- Rabkin RA, Rabkin JM, Metcalf B, Lazo M, Rossi M, Lehmanbecker LB. Laparoscopic technique for performing duodenal switch with gastric reduction. *Obes Surg* 2003;13:263-8.
- Smith D, Hendricks K, O'Reilly M. Laparoscopic biliopancreatic diversion with duodenal switch, with hand sewn duodenoileostomy [abstracts]. 13th ASBS meeting. Las Vegas. *Obes Surg* 2002;12:205-6.
- Sudan R, Sudan D. Development of totally intracorporeal robotic assisted biliopancreatic diversion with duodenal switch [abstracts]. 13th ASBS Las Vegas. *Obes Surg* 2002;12:205.
- Baltasar A, Bou R, Bengochea M, Del Río J, Escrivá C, Miró J, et al. Cirugía híbrida bariátrica: cruce duodenal en la derivación bilio-pancreática por obesidad. *Vídeo Revista de Cirugía* 1996;12:16-41.
- Baltasar A, Bou R, Bengochea M, Pérez N. Hand sutured laparoscopic duodenal switch [abstracts]. 14th ASBS Boston. *Obes Surg* 2003;13:215.
- Baltasar A. Cruce duodenal por laparoscopia. *Vídeo*. Disponible en: <http://www.laparoscopia-online.com/free/peliculas1.htm>
- Baltasar A, Serra C, Pérez N, Bou R, Miró J, Bengochea M. Clinical hepatic impairment after the duodenal switch [abstracts]. 14th ASBS Boston Apr. *Obes Surg* 2003;13:213.
- Baltasar A, Serra C, Pérez N, Bou R, Miró J, Bengochea M. Clinical hepatic impairment after the duodenal switch [en prensa]. *Obes Surg*.
- Deitel M, Greenstein RJ. Recommendations for reporting weight loss [editorial]. *Obes Surg* 2003;13:159-60.
- Deitel M. Overweight and obesity worldwide now estimated to involve 1.7 billion people [editorial]. *Obes Surg* 13:329-30.
- MacPherson BH. Iron absorption and the duodenal switch operation. *Obes Surg* 1999;9:221-2.
- Noya G, Cossu ML, Coppola M, Tonolo G, Angius MF, Fais E, et al. Biliopancreatic diversion preserving the stomach and pylorus in the treatment of hypercholesterolemia and diabetes type II: results in the first 10 cases. *Obes Surg* 1998;8:67-72.
- Martínez Castro R, Baltasar A, Vidal V, Sánchez Cuenca J, Lledó JL. Gastric emptying in patients with morbid obesity treated with a duodenal switch. *Rev ESP Enferm Dig* 1997;89:413-4.
- Gagner M, Steffen R, Biertho L, Horber F. Laparoscopic adjustable gastric banding with duodenal switch for morbid obesity: technique and preliminary results. *Obes Surg* 2003;13:444-9.

34. Yashkov YI, Oppel TA, Shishlo LA, Vinnitsky LI. Improvement of weight loss and metabolic effects of vertical banded gastroplasty by an added duodenal switch procedure. *Obes Surg* 2001;11:635-9.
35. De Csepel J, Quinn T, Pomp A, Gagner M. Conversion to a laparoscopic biliopancreatic diversion with a duodenal switch for failed laparoscopic adjustable silicone gastric banding. *J Laparoendosc Adv Surg Tech A* 2002;12:237-40.
36. Martínez Blázquez C. 5.^a Reunión Nacional de SECO; 2002, Zaragoza.
37. American Society for Bariatric Surgery. Member directory, 2002.
38. American Society for Bariatric Surgery. Member directory, 2003.