

Marcadores moleculares para la valoración clínica del nódulo tiroideo

A. RODRÍGUEZ^a, T. JIMÉNEZ^a y P. VIDAL-RÍOS^{a,b}^aLaboratorio Investigación Fundación VR. La Coruña. ^bCentro de Endocrinología. Hospital de Día de Diabetes. La Coruña. España.

La punción-aspiración con aguja fina (PAAF) es generalmente aceptada como la técnica de elección en el estudio del nódulo tiroideo; sin embargo, su interpretación clínica tiene algunas limitaciones. Por ello, en los últimos años se ha propuesto complementar la citología convencional con marcadores moleculares detectados mediante técnicas inmunoquímicas. Los marcadores más estudiados son TPO47 y galectina-3, ambos con notable sensibilidad y especificidad. CD44v6 es menos útil de lo que se pensaba al principio. Sobre pRB, c-Met, CK-19, HBME-1, COX-2 y hTERT, aunque muy prometedores, se dispone de menos experiencia. Existe una importante lista de otros potenciales marcadores de malignidad que están a la espera de ser analizados. Todos estos marcadores, empleados aisladamente o en combinación, podrían mejorar de manera sustancial la exactitud diagnóstica de la PAAF en los casos más difíciles y así evitar tiroidectomías innecesarias.

MOLECULAR MARKERS FOR THE CLINICAL ASSESSMENT OF THYROID NODULES

Fine-needle aspiration biopsy (FNAB) is generally accepted as the method of choice for the study of thyroid nodule, but its clinical interpretation presents some limitations. For this reason, additional analyses of molecular markers using immunochemistry have been proposed in combination with conventional cytology. The best studied markers are TPO47 and galectin-3, both of which have remarkable sensitivity and specificity. CD44v6 seems to be less useful than was previously expected. Although pRB, c-Met, CK-19, HBME-1, COX-2 and hTERT are very promising, experience with these markers is limited. A long list of other potential markers of malignancy remain to be analyzed. All these markers, used alone or in combination, may substantially increase the diagnostic accuracy of FNAB in difficult cases and thus reduce unnecessary thyroidectomies.

Key words: Thyroid. FNAB. TPO47. Galectin-3.

El cáncer de tiroides es la enfermedad endocrinológica maligna más frecuente (aproximadamente un 10% de la población desarrollará un nódulo palpable a lo largo de su vida; de ellos, un 5-10% llegará a ser maligno)¹. Con todo, su diagnóstico preoperatorio continúa siendo un reto, porque los métodos para definir la benignidad y la malignidad son todavía poco precisos. La punción-aspiración con aguja fina (PAAF) ha mejorado el manejo clínico del nódulo tiroideo (ha permitido disminuir a menos de la mitad el número de intervenciones quirúrgicas) y es considerada hoy el procedimiento diagnóstico de primera elección. Sin embargo, aún aceptando su innegable utilidad y el avance que ha supuesto, cada vez es más patente que esta técnica tiene limitaciones importantes relacionadas con la adecuada toma de muestra y la dificultad para distinguir entre las lesiones foliculares benignas y malignas. La inexactitud del lugar de obtención de la muestra y la calidad de la misma dan lugar a un número de muestras “inválidas” o “no diagnósticas” del 15-20%². Por su parte, la dificultad para distinguir entre el adenoma folicular, el carcinoma folicular o la variante folicular del carcinoma papilar puede llevar a diagnosticar un número de falsos negativos (lesiones clasificadas como benignas, cuando eran malignas) del orden del 3-11%². Este último porcentaje es comprensible, si se tiene en cuenta que, incluso desde el punto de vista histopatológico, puede ser difícil distinguir entre determina-

Correspondencia: Dr. P. Vidal-Ríos.
Centro de Endocrinología. Hospital de Día de Diabetes.
Fernández-Latorre 122, 1. 15006 La Coruña. España.
Correo electrónico: pablo.vr@terra.es

Palabras clave: Tiroides. PAAF. TPO47. Galectina-3.

Manuscrito recibido el 4-7-2002; aceptado para su publicación el 24-10-2002.

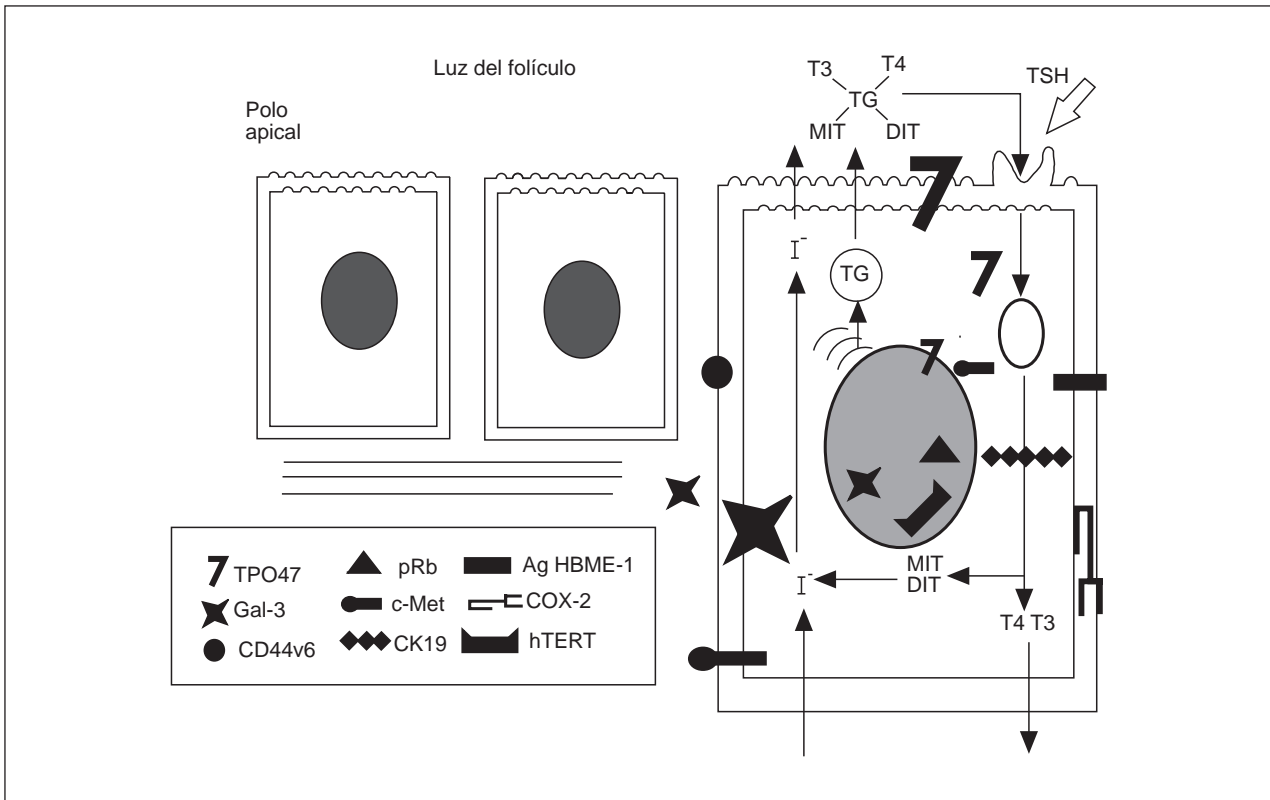


Fig. 1. Esquema representativo de la localización celular de los principales marcadores moleculares de cáncer de tiroides detectables por métodos inmunocitocímicos.

dos adenomas y lesiones foliculares malignas, a no ser que se recurra al empleo de los criterios más específicos, como la demostración de invasión capsular y/o vascular³.

Por suerte, si la muestra es adecuada, la mayoría de los casos son fáciles de diferenciar por citología convencional, atendiendo al aumento evidente de celularidad folicular e índice núcleo-citoplasmático. Sin embargo, en un porcentaje de casos la citología convencional resulta insuficiente, o al menos no concluyente, para distinguir la malignidad de la benignidad. Esto lleva a emitir informes del tipo de “probable nódulo folicular benigno”, “nódulo folicular”, “proliferación folicular”, “sospechoso”, “intermedio”, “lesión folicular”, “neoplasma”, “patrón atípico”, etc. Esta imprecisión condiciona en la práctica una lógica orientación hacia la cirugía, con su elevado coste psicológico, personal, económico y social, especialmente si consideramos que en menos del 10% de las intervenciones actuales de tiroides se termina confirmando una lesión maligna²⁻⁵.

Se han realizado numerosos intentos para mejorar el diagnóstico preoperatorio del nódulo tiroideo; sin embargo, hasta la fecha, aun utilizando preparaciones citológicas óptimas, no se ha podido demostrar ninguna característica o asociación clínica (tamaño, sexo, edad...), ni análisis de laboratorio, radiografías, gammagrafías, etc., que ofrezcan una sensibilidad y espe-

cificidad suficientes para distinguir de manera inequívoca entre malignidad y benignidad.

Si pudiésemos disponer de marcadores biológicos fiables, el diagnóstico preoperatorio del nódulo tiroideo sería más exacto y el tratamiento lógicamente mucho más adecuado, evitándose tiroidectomías innecesarias. En este sentido, algunas moléculas están siendo identificadas como posibles dianas para el diagnóstico inmunohistopatológico. Incluso algunos de estos marcadores se están ensayando en muestras de PAAF para el diagnóstico inmunocitológico preoperatorio. Entre estas moléculas vamos a considerar aquellas sobre las que se dispone de mayor número de evidencias, metodológicamente más asequibles y potencialmente utilizables en muestras de PAAF obtenidas en la consulta ambulatoria: TPO47, galectina-3, CD44v6, pRb, c-Met, CK-19, Ag HBME-1, COX-2 y hTERT (fig. 1 y tabla 1).

TIROPEROXIDASA (TPO)

La peroxidasa tiroidea es la enzima principal en la síntesis de hormona tiroidea. Está unida fundamentalmente a la membrana apical de la célula folicular (fig. 1) y su función principal es la de catalizar la oxidación del yoduro a yodo, la yodación de determinados residuos de tirosina de la secuencia primaria de tiroglobulina y el acoplamiento de las yodotirosinas resul-

TABLA 1. Principales marcadores moleculares del cáncer de tiroides detectables por métodos inmunquímicos

Proteína	Localización celular principal	Función principal	Expresión en cáncer	Métodos	Referencias
TPO47	S, C	Biosíntesis de hormonas tiroideas (yodación, acoplamiento)	↓	IHQ, ICQ	6-14
Gal-3	C, S, N, E	Adhesión celular (procesamiento pre-ARNm...)	↑ (papilar) y Hürtle)	IHQ, inmunotransferencia, RT-PCR, ICQ	15-20
CD44v6	S	Adhesión celular	↑ ?	IHQ, ICQ	18,20
pRb	N	Regulación ciclo celular	↓ (Hürtle)	IHQ, análisis imagen	21-23
c-Met	S	Proliferación	↑ (papilar)	IHQ	24,25
CK-19	C	Soprote estructural	↑ (papilar)	IHQ, ICQ	26-29
AgHMBE-1	S	Interacción célula-célula	↑ (papilar)	IHQ	30-32
COX-2	S	Síntesis de prostaglandinas	↑ (papilar)	IHQ, inmunotransferencia, RT-PCR	33-37
Telomerasa	N	Restauración del tamaño del telómero después de cada mitosis	↑ (folicular)	TRAP, RT-PCR, IHQ	38,52

S: superficie celular; C: citoplasma; N: núcleo; IHQ: inmunohistoquímica; ICQ: inmunocitoquímica; RT-PCR: *reverse transcriptase-polymerase chain reaction*; TRAP: *telomerase repeat amplification protocol*.

tantes para producir hormonas tiroideas, como es bien conocido en fisiología humana. Es una enzima glucosilada (EC1.11.1.7) que contiene un grupo prostético hemo, implicado en la transferencia de electrones entre la molécula de peróxido de hidrógeno y el átomo de yodo. De forma estructural, existen dos formas moleculares de 105 y 110 kDa, respectivamente. Por su parte, el gen que codifica para la TPO consiste en 17 exones y 16 intrones que abarcan más de 150 kb en el brazo corto del cromosoma 2 y da lugar a un ARNm de 3 kb con variantes de procesado más cortas.

Entre varios anticuerpos desarrollados contra la TPO por el grupo francés del Prof. Carayon a finales de los años ochenta, se estudiaron fundamentalmente dos monoclonales con los siguientes resultados⁶: un primer monoclonal, MoAb30, que, aunque muy sensible, no permitía distinguir adenoma de carcinoma, y un segundo monoclonal, MoAb47 (dirigido contra la zona lineal extracelular 713-721 de la TPO), que reaccionó con casi todos los adenomas (94%) y con casi ningún carcinoma (3%). Estos hallazgos apuntaban a que el carcinoma tiroideo podía estar asociado a cambios en la cantidad y/o propiedades antigénicas de la TPO y, aunque el MoAb47 no era específico al 100%, se consideró que podría ser útil en la distinción entre adenomas y carcinomas foliculares. Se aplicó en primer lugar en muestras histopatológicas y después en muestras de aspirados con aguja fina de los nódulos tiroideos. A medida que aumentaban las casuísticas, se comprobó que en todas las series estudiadas los nódulos benignos presentaban células con inmunorreacción positiva en un porcentaje que variaba entre el 80 y el 100%, mientras que en todas las muestras de tumores malignos se observó un porcentaje de células positivas menor del 80% (generalmente < 20%). De acuerdo con los resultados obtenidos, el valor del 80% de células positivas para la tinción es el "punto de corte" que se viene utilizando como límite para la discriminación entre nódulos de alto y bajo riesgo. De esta manera, la inmunodetección de la TPO con MoAb47 representaría una herramienta especialmente útil como

complemento a la citología convencional en la selección de pacientes para cirugía⁷⁻¹⁰.

De Micco et al¹¹ demostraron que la inmunotinción para TPO con MoAb47 sirve, además, para diferenciar la "variante folicular del carcinoma papilar tiroideo" (FVPCT), tumor que, a pesar de ser maligno, presenta características citológicas muy parecidas a la hiperplasia adenomatosa y supone la causa más frecuente de falsos negativos de la citología convencional. De 3.505 pacientes, se comprobaron 227 casos de cáncer de tiroides, entre los cuales se identificaron 42 FVPCT. Todos ellos (100%) fueron correctamente identificados con TPO47 (no expresión presente) mientras que la citología convencional sólo había detectado 32 casos (76%).

En un excelente estudio prospectivo¹², realizado en 124 muestras de PAAF, se comprobó también un patrón negativo (< 80% de células teñidas) en aquellas lesiones consideradas malignas por criterios histológicos convencionales y un patrón de tinción positivo (expresión de TPO en más del 80% de células) en las lesiones benignas, a excepción de uno de 26 (3,8%) adenomas foliculares. Estos resultados supusieron una sensibilidad de 1,0 y una especificidad de 0,99, claramente mejores a las descritas previamente (tabla 2). Los valores predictivos positivo y negativo fueron de 0,96 y 1,00, respectivamente. Se concluía que la inmunotinción para TPO, en aspirados con aguja fina de nódulos sólidos, gammagráficamente fríos y solitarios, es una herramienta diagnóstica importante y segura para distinguir entre benignidad y malignidad.

Cabe resaltar que, en concordancia con los estudios inmunohistoquímicos e inmunocitoquímicos, en los que se observa una disminución de la expresión de TPO en las lesiones malignas, en los pocos estudios realizados con micromatrices de ADN (microchips, *microarrays*) en cáncer de tiroides se ha encontrado que los genes relacionados con funciones tiroideas especializadas, entre ellos el gen de la TPO, tienen una expresión disminuida al menos en el carcinoma papilar tiroideo¹³.

Nuestro grupo ha presentado las primeras experiencias en España sobre la utilidad clínica de la inmunocitoquímica con el anticuerpo monoclonal TPO47. El trabajo se realizó de forma prospectiva en 31 muestras de PAAF ambulatorias y en 20 muestras quirúrgicas. En las muestras de PAAF se comprobó que existía una discordancia importante (22%) con la citología clásica, lo que hasta la fecha ha supuesto una disminución (2/31) de falsos positivos diagnosticados por citología convencional en los que se habría podido evitar la cirugía¹⁴. Aunque el tema de la utilidad clínica del TPO47 requiere muchas más investigaciones, parece intuirse que este marcador, más que un marcador de malignidad, en la práctica vendría a suponer un excelente “marcador de benignidad” de gran interés práctico, sencillo, económico, seguro y fiable para complementar a la citología convencional y ayudar a identificar a aquellos pacientes de menos riesgo.

GALECTINA-3

Es un miembro de la familia de las lectinas animales con afinidad por betagalactósidos. Es un polipéptido con un dominio aminoterminal, rico en prolina y glicina, y que tiene una cierta similitud con las proteínas de los complejos ribonucleoproteicos nucleares heterogéneos. Su dominio carboxiterminal reconoce carbohidratos. Galectina-3 se expresa en muchos tejidos y tipos celulares. Se localiza fundamentalmente en el núcleo, el citoplasma, la superficie celular y/o la matriz extracelular. Se cree que ejerce un papel en diferentes procesos fisiológicos y patológicos, entre los que se encuentra el procesamiento del pre-ARNm, la adhesión entre células, así como entre las células y la matriz, el crecimiento celular, la transformación neoplásica, las metástasis y la respuesta inmunitaria. La expresión de galectina-3 puede ser modulada por transformaciones oncogénicas y virales, y está aumentada en varias líneas de células tumorales tanto humanas como murinas. También se ha detectado expresión de galectina-3 en carcinomas humanos, incluidos los tiroideos¹⁵, pero no en tejido normal ni en tumores benignos.

El análisis de la expresión de galectina-3 mediante inmunocitoquímica en 64 muestras tiroideas, obtenidas por PAAF e incluidas en parafina (bloques celulares), y en sus equivalentes histológicos, reveló la utilidad de la galectina-3 como marcador en la detección prequirúrgica de cáncer tiroideo¹⁶. Es decir, todos los carcinomas papilares (18/18) y la mayoría de los foliculares (14/17) expresaban altas concentraciones de galectina-3 en el citoplasma o en el núcleo, mientras que no existía expresión en 26 de los 29 adenomas. De aquí se deduce que la inmunotinción citoplasmática de la galectina-3 podría ser también un marcador barato, fácil y seguro para el diagnóstico de los carcinomas de células foliculares, especialmente los papilares.

Inohara et al¹⁷ examinaron la expresión de galectina-

TABLA 2. Sensibilidad (S) y especificidad (E) para distinguir entre lesiones benignas y malignas utilizando inmunocitoquímica (ICQ) con TPO47 y galectina-3 frente a la citología convencional

	n	S	E	Referencias
Citología convencional	> 300	65-98 (81)	55-100 (79)	2, 4, 9
ICQ TPO47	124-300	97-100 (99)	82-99 (90)	7-12
ICQ galectina	64-1.009	91-99 (96)	89-100 (95)	16-20

3 en un total de 172 muestras. El análisis inmunohistoquímico reveló que todos los carcinomas papilares, foliculares y anaplásicos presentaban una expresión aumentada y difusa de galectina-3, en tanto que sólo uno de los tres carcinomas medulares incluidos en el estudio presentaba inmunorreacción y ésta era débil y focalizada. Se comprobó que los adenomas benignos, las hiperplasias nodulares y el tejido tiroideo normal no expresaban galectina-3. Según estos resultados, galectina-3 podría servir como “marcador de malignidad” en células tiroideas de origen folicular obtenidas por PAAF y potenciar la exactitud del diagnóstico diferencial entre tumores tiroideos benignos y malignos.

Como se desprende del estudio de Bartolazzi et al¹⁸, que es el más amplio realizado hasta la fecha, en 1.009 pacientes, la detección de galectina-3 por inmunocitoquímica presenta una sensibilidad y una especificidad excelentes (0,99 y 0,98, respectivamente) para diferenciar la malignidad de la benignidad en las neoplasias tiroideas. Estos porcentajes superan los recogidos previamente en la bibliografía (tabla 2).

Kawachi et al¹⁹ han estudiado, además, el posible papel de la expresión de galectina-3 en varias neoplasias tiroideas y en la formación de metástasis, llegando a la conclusión de que las lesiones primarias de carcinoma papilar con metástasis tenían una concentración de galectina-3 significativamente más alta que los tumores sin metástasis. Sin embargo, la expresión de galectina-3 era menor en las lesiones linfáticas comparada con sus lesiones primarias. De alguna manera, podría esperarse que en estadios tardíos la expresión de galectina-3 disminuyera y propiciara así el desprendimiento de las células cancerosas desde las lesiones primarias a otros tejidos.

Al contrario que con la expresión de TPO, se ha publicado que el gen de la galectina-3 está sobreexpresado en todas las muestras de cáncer papilar tiroideo estudiadas utilizando micromatrices de ADN (*microarrays*)¹³.

CD44v6

CD44 es una familia polimórfica de glucoproteínas de la superficie celular implicadas en las interacciones célula-célula y célula-matriz extracelular, la activación linfocitaria, la migración celular y el crecimiento tumoral y su progresión. CD44 se puede expresar en forma de moléculas estándar (CD44s), que represen-

tan el papel receptor de la superficie celular para el ácido hialurónico, o también como múltiples isoformas (CD44v) generadas por el procesamiento alternativo de 10 exones (v1 a v10) que codifican partes del dominio extracelular de las moléculas. En condiciones fisiológicas, el procesamiento alternativo de las variantes de CD44 está fuertemente regulado, pero se ha informado de una expresión alterada, tanto cualitativa como cuantitativamente, de CD44v en varias enfermedades caracterizadas por un crecimiento celular desordenado. Se sabe poco de la función de las moléculas de CD44v, pero la expresión de isoformas de CD44 que contienen un péptido codificado por la variante v6 es necesaria y suficiente para conferir un potencial metastásico a determinadas líneas celulares, como las de carcinoma pancreático de rata.

Gasbarri et al²⁰ publicaron que CD44v6 podría servir como potencial marcador de proliferación celular alterada frente a la galectina-3, que serviría más como marcador de transformación neoplásica. Ello estaría basado en que CD44v6 se encuentra en muchos de los adenomas y carcinomas y no en las células foliculares normales. Sin embargo, en un estudio posterior²⁰ se comprobó que la sensibilidad para distinguir entre benignidad y malignidad utilizando la coexpresión de dos marcadores (CD44v6 y galectina-3) era sustancialmente menor que utilizando galectina-3 sola (0,88 frente a 1,00), por lo que actualmente se duda de la utilidad real de CD44v6.

PROTEÍNA DEL GEN DEL RETINOBLASTOMA (pRb)

La proteína del gen del retinoblastoma (pRb) se expresa en el núcleo de todas las células (fig. 1), donde puede existir en un estado hiperfosforilado inactivo y en un estado hipofosforilado activo. En su estado activo, pRb sirve como freno del avance de las células de la fase G1 a la fase S del ciclo celular. Cuando las células son estimuladas por factores de crecimiento, la proteína Rb es inactivada por fosforilación, permitiendo a las células que pasen el punto de restricción (control) que hay entre la fase G1 y la fase S. Una vez que las células entran en la fase S, están programadas para dividirse. Durante la fase M los grupos fosfato son eliminados de pRb por fosfatasas celulares, dando lugar a la forma hipofosforilada de la proteína. La pRb hipofosforilada detiene el ciclo celular al formar un complejo con los factores de transcripción inducibles, como Myc y E2F. Estos complejos se unen al ADN e inhiben activamente la transcripción de los genes de la fase S, impidiendo así la división celular. La proteína Rb está codificada por el gen RB, que es un gen supresor de tumores que se halla localizado en la banda 14 del brazo largo del cromosoma 13.

La inmunorreactividad nuclear de la proteína Rb se evaluó cuantitativamente utilizando inmunohistoquímica con estreptavidina-biotina-peroxidasa y análisis de imagen en un pequeño panel de neoplasias tiroi-

deas y en dos líneas celulares (CV-1 y SAOS-2), empleadas como controles positivo y negativo, respectivamente²¹. Se llegó a la conclusión de la existencia de variaciones estadísticamente significativas en el grado de tinción para pRb entre varias neoplasias tiroideas.

En otro interesante estudio²² se encontró una mayor incidencia de recurrencia en aquellos casos que no expresaban Rb y en que, sin embargo, la tasa de supervivencia a 10 años era superior para los pacientes que expresaban Rb normalmente. A partir de estos resultados, se sugirió que la valoración de la expresión de la proteína Rb mediante técnicas inmunohistoquímicas podía ser útil para determinar la posibilidad de recurrencia y predecir la evolución de los carcinomas tiroideos.

En un trabajo más reciente²³ se estudió la utilidad de la detección inmunohistoquímica de pRb para distinguir entre tumores tiroideos benignos y malignos en tejidos fijados en formol e incluidos en parafina. Se demostró que la mayoría de los tumores benignos no Hürthle presentaba expresión nuclear positiva de Rb en la mayoría de los casos (51 de 53 casos [96%]). Contrariamente, los tumores tiroideos malignos habían perdido la expresión de pRb, en la mayoría de los casos (42 de 51 casos [82%]), incluyendo todos los carcinomas papilares (23 de 23) y casi todos los carcinomas foliculares (8 de 9 [89%]), llegándose a la conclusión de que la inmunohistoquímica para Rb puede ayudar a distinguir entre tumores malignos y benignos como complemento a la morfología convencional. Esto parecía también aplicable a la problemática entre el adenoma folicular y la variante folicular del carcinoma papilar (sensibilidad y especificidad del 100%), y también al carcinoma folicular mínimamente invasivo (sensibilidad del 89% y especificidad del 100%).

c-Met (HGF-R)

c-Met es el receptor del factor de crecimiento de los hepatocitos, un factor segregado por las células de origen mesenquimatoso, que estimula la proliferación, la motilidad y la morfogénesis de las células epiteliales. Es una glucoproteína transmembranal (fig. 1) compuesta por una subunidad alfa extracelular (de 50 kDa) y una subunidad beta transmembranal (de 145 kDa), unidas por puentes disulfuro. El dominio citoplasmático de la subunidad beta tiene actividad tirosina-cinasa dependiente del ligando.

Utilizando inmunohistoquímica se observó una alta expresión de c-Met en carcinomas papilares (100%), aunque también estaba presente en bocios adenomatosos (25%) y adenomas foliculares (44%)²⁴.

En otro estudio más reciente se evaluó si la inmunotinción para c-Met de muestras citológicas de aspirados con aguja fina podía ser útil para el diagnóstico preoperatorio del cáncer tiroideo²⁵. Se examinaron 80 lesiones tiroideas de piezas quirúrgicas diagnosticadas como sospechosas por citología convencional. En las

lesiones clasificadas como sospechosas en la citología, la inmunotinción para c-Met fue positiva en 12 de 14 carcinomas papilares (85,7%), 8 de 11 variantes foliculares de carcinoma papilar (72,7%), 7 de 25 carcinomas foliculares (28%) y 5 de 5 adenomas atípicos. Por el contrario, ninguna de las 25 lesiones citológicamente sospechosas, aunque histológicamente benignas, fue positiva. A partir de estos datos se sugirió que la inmunotinción para c-Met de muestras citológicamente sospechosas podría ser útil para ayudar a identificar lesiones malignas, especialmente aquellas con un histotipo papilar.

También en este caso hay que resaltar que, en un estudio reciente de expresión génica en carcinomas papilares tiroideos utilizando micromatrices de ADN (*microarrays*), se ha comprobado la sobreexpresión del gen c-Met en todas las muestras de cáncer papilar tiroideo¹³.

CITOQUERATINA-19 (CK-19)

CK-19 es una queratina de bajo peso molecular presente en las células de los epitelios simples y es un componente minoritario de los epitelios estratificados, como la capa de células basales.

Varias investigaciones han demostrado que la expresión de CK-19 en el parénquima tiroideo folicular normal es muy limitada o focal, mientras su expresión en carcinomas papilares es muy fuerte y difusa, por lo que se ha propuesto que CK-19 es un marcador útil para distinguir el carcinoma papilar del adenoma, así como del carcinoma folicular y del nódulo hiperplásico^{26,27}.

Nasser et al²⁸ valoraron la utilidad diagnóstica de CK-19 para detectar eficazmente el carcinoma papilar en preparaciones citológicas de aspirados con aguja fina. Realizaron una tinción inmunocitoquímica para CK-19 en aspirados de 37 carcinomas papilares y en otras 36 lesiones. Se identificó una reactividad inmunocitoquímica positiva para CK-19 en 34 de los 37 carcinomas papilares y en una de las otras 36 lesiones tiroideas (sensibilidad del 92% y especificidad del 97%). El único falso positivo fue un adenoma folicular con áreas focales de hiperplasia papilar. Los otros aspirados, que incluían tiroiditis de Hashimoto, bocio multinodular, adenoma folicular y neoplasias oncocíticas, fueron negativos. Se concluyó que CK-19 podría ser una herramienta eficaz, sensible y específica para el diagnóstico del carcinoma papilar en muestras de PAAF.

En un estudio más reciente²⁹, realizado en tejido tiroideo fijado en formol e incluido en parafina, se comprobó que la mitad de los carcinomas foliculares y los carcinomas anaplásicos no presentaban inmunopositividad para CK-19, mientras que el 57% de las variantes foliculares de los carcinomas papilares y el 50% de los carcinomas insulares presentaban positividad. En este estudio, la CK-19 se utilizó junto con HBME-1 y Ret, proponiéndose la combinación con estos dos marcadores para el análisis de nódulos tiroideos de difícil

diagnóstico, ya que sólo raramente los tres marcadores serían negativos en el carcinoma papilar tiroideo.

Es importante resaltar también que, utilizando micromatrices de ADN, se ha comprobado la sobreexpresión del gen KRT19 (que codifica la CK-19) en todas las muestras de cáncer papilar tiroideo¹³.

AgHBME-1

HBME-1 es un anticuerpo monoclonal generado contra un antígeno desconocido de la superficie de las microvellosidades apicales de las células mesoteliales. Este antígeno también está presente de forma variable en algunos adenocarcinomas. Se ha demostrado que el anticuerpo HBME-1 tiene reactividad significativa en cortes histológicos de tumores malignos de tiroides de origen folicular.

Al estudiar inmunohistoquímicamente 463 casos, tanto de tumores tiroideos como de tejidos normales, se comprobó que todos los carcinomas papilares (145) y todos los carcinomas foliculares (27) eran HBME-1 positivos³⁰. Por el contrario, los casos de bocio nodular e hiperplasia papilar no presentaban reactividad o eran focalmente positivos (sólo en un tercio de los casos). En este estudio también se utilizó el anticuerpo CD15, que reconoce un epítipo glucídico que pertenece a un antígeno del grupo sanguíneo Lewis X. El patrón de reactividad de CD15 fue similar al de HBME-1, aunque el porcentaje de células tumorales con tinción positiva era menor. Los carcinomas anaplásicos fueron negativos tanto para HBME-1 como para CD15. Con estos datos, los autores concluyeron que tanto HBME-1 como CD15 podrían ser de ayuda en el diagnóstico histológico diferencial entre lesiones benignas y carcinomas tiroideos diferenciados.

Otros autores³¹ evaluaron la utilidad diagnóstica de HBME-1 en muestras de tiroides obtenidas por aspiración con aguja fina. Estos autores estudiaron 24 aspirados de 23 pacientes, además de sus correspondientes muestras histológicas y bloques celulares, observando que 8 de 14 aspirados de tumores malignos (57%) presentaban una fuerte inmunorreactividad citoplasmática y/o de membrana para HBME-1, mientras que las 10 lesiones benignas eran negativas. Todos los cortes histológicos correspondientes a tumores malignos fueron positivos para HBME-1 y se observó positividad focal en 5 de 10 muestras de resección benignas. Con estos datos se concluyó que la inmunotinción positiva para HBME-1 en aspirados con aguja fina de tiroides evidencia que un resultado negativo no necesariamente excluye el diagnóstico de carcinoma de tiroides, pero se puede aplicar eficazmente en las muestras de PAAF como complemento a la citología convencional.

Rigau et al³² evaluaron si el análisis inmunohistoquímico de HBME-1 podía diferenciar las lesiones tiroideas benignas de las malignas. Se analizaron 50 tu-

mores benignos y 87 malignos. Todos los carcinomas papilares (67) fueron HBME-1 positivos, y 14 de 20 carcinomas foliculares bien diferenciados (70%) fueron HBME-1 positivos. De 29 adenomas foliculares atípicos, 13 (44,8%) fueron débil y focalmente positivos para HBME-1, igual que 4 de 21 hiperplasias nodulares (19%), llegándose a la conclusión de que HBME-1 podría tener un valor adicional para el diagnóstico de los tumores malignos tiroideos, especialmente papilares.

CICLOOXIGENASA-2 (COX-2)

COX es un grupo de enzimas responsable de la síntesis de prostaglandinas. Se conocen al menos dos isoformas de COX, COX-1 y COX-2. Ambas formas son enzimas asociadas a la membrana. COX-1 se expresa constitutivamente en muchos tejidos, donde los metabolitos del ácido araquidónico tienen un papel en las funciones homeostáticas protectoras. Por otro lado, la actividad de COX-2 es normalmente indetectable en la mayoría de los tejidos y es sobre todo una enzima inducible. En algunas células, como monocitos, macrófagos, sinoviocitos, células endoteliales y condrocitos, COX-2 se expresa en valores elevados tras la inducción por mediadores inflamatorios (como la interleucina-1 y el factor de necrosis tumoral) y factores de crecimiento. La actividad enzimática de COX-2 inicia la síntesis de metabolitos de ácido araquidónico que median dolor, inflamación, diferenciación celular y mitogénesis. Recientemente, COX-2 se ha implicado en la patogenia de numerosos tipos de carcinomas epiteliales, entre los que se encuentran los tumores tiroideos, además de estar elevada su expresión en varias enfermedades inflamatorias³³.

Las dos isoformas, COX-1 y COX-2, son estructuralmente similares, pero son codificadas por genes distintos que difieren en su expresión y distribución tisular. El gen COX-1 contiene una región promotora sin una secuencia TATA, y se expresa de forma constitutiva. En contraste, el gen COX-2 contiene segmentos de ADN que permiten una rápida sobreexpresión en respuesta a estímulos apropiados. La homología en la secuencia aminoacídica de COX-1 y COX-2 es aproximadamente del 60%. Sin embargo, en la región del sitio activo, la homología aminoacídica es aproximadamente del 90% y ambas isoformas contienen un largo y estrecho canal hidrofóbico con una curvatura en horquilla al final para acomodar el ácido araquidónico como sustrato. Una única diferencia en un aminoácido simple en la pared del canal hidrofóbico (posición 523) de COX-1 y COX-2 se ha utilizado para desarrollar inhibidores específicos de COX-2³⁴.

Un estudio muy reciente con 14 tumores benignos de tiroides y 14 tumores malignos, en los que se estudió la expresión de COX-2 mediante inmunotransferencia, RT-PCR e inmunohistoquímica, puso de manifiesto que los valores de ARNm de COX-2 estaban

significativamente aumentados en los tumores malignos comparados con los benignos³⁵. La expresión de la enzima COX-2 fue más alta en 8 de 10 nódulos tiroideos, comparados con el tejido adyacente. El análisis inmunohistoquímico demostró la expresión de COX-2 en los tumores malignos pero no en los benignos, lo que sugiere que la expresión de COX-2 podría servir como marcador de malignidad en nódulos tiroideos.

En otro trabajo posterior se estudió la expresión de COX-2 en carcinomas tiroideos y en tiroiditis de Hashimoto³⁶. Se analizaron 20 muestras de tejido incluido en parafina que correspondían a tejido normal, tejido inflamatorio y tejido tumoral, y mediante la tinción inmunohistoquímica se constató la presencia de COX-2 en los tumores malignos, incluyendo carcinomas papilares y foliculares. Además, la expresión de COX-2 se observó en tiroiditis de Hashimoto pero no en tejido tiroideo normal, el bocio multinodular o el carcinoma anaplásico. Por tanto, la COX-2 se expresa en el carcinoma tiroideo y en la tiroiditis de Hashimoto pero no en el tiroideo normal. La expresión de COX-2 en estas dos enfermedades tiroideas podía suministrar una base para la relación entre la carcinogénesis y la autoinmunidad.

Intentando aclarar las relaciones de la expresión de COX-2 en la tumorigénesis tiroidea y la tiroiditis linfocitaria, Nose et al³⁷ evaluaron inmunohistoquímicamente los valores de COX-2 y los compararon con la sintasa de óxido nítrico inducible (iNOS), una enzima que se expresa en muchos tipos celulares inducida por las citocinas producidas en los procesos inflamatorios. Se observó una sobreexpresión de COX-2 y de iNOS en células epiteliales de tiroiditis linfocítica, adenoma folicular y carcinoma papilar, mientras que el epitelio tiroideo normal demostró poca expresión. Además, se encontró una correlación positiva significativa entre las dos enzimas en todos los casos. La expresión aumentada de COX-2 e iNOS sugiere que desempeñan papeles importantes en los procesos inflamatorios que subyacen a la tiroiditis linfocítica y a la tumorigénesis tiroidea.

TELOMERASA (hTERT)

En cada división celular normal se pierde una cierta cantidad de ADN de los telómeros, lo que limita a la larga el número de divisiones que colaboran en el proceso general de envejecimiento. Sin embargo, determinadas células (tumores) tienen capacidad para recuperar esta pérdida y mantener la inmortalidad gracias a una enzima reparadora denominada telomerasa (T), una polimerasa de ADN encargada de la restauración del tamaño del telómero después de cada mitosis que está dirigida por ARN. La telomerasa humana es, por tanto, una transcriptasa inversa, pero a diferencia de la transcriptasa inversa viral y del resto de ADN polimerasas, la telomerasa sintetiza ADN telomérico *ex novo*, sin necesidad de cebador alguno³⁸. Consiste en un complejo ribonucleoproteico dentro

del que nos interesa distinguir dos aspectos: *a*) el componente nucleotídico o "ARN de la telomerasa" (*human telomerase RNA*, hTR) que sirve de molde para la síntesis de nuevas secuencias teloméricas, y *b*) el componente proteico, que incluye a su vez dos tipos de proteínas, las estructurales (como la proteína 1 asociada a la telomerasa [hTP1], la proteína hStau, la L22, de función poco clara) y la catalítica (que contiene la actividad enzimática) denominada "transcriptasa inversa de la telomerasa" (*human telomerase reverse transcriptase*, hTERT). Esta última subunidad sería en realidad la única con actividad telomerasa propiamente dicha^{39,40}.

En líneas celulares inmortalizadas, carcinomas, células premalignas y aquellas con capacidad proliferativa a largo plazo es donde se expresa habitualmente el gen de la hTERT, mientras que el gen de la hTR y el gen de la hTP1, por ejemplo, se expresan también en células normales⁴¹.

Para explicar los hallazgos que se citan a continuación vamos a destacar las tres estrategias más importantes utilizadas para detectar la actividad telomerasa: la prueba TRAP (*telomerase repeat amplification protocol*), la RT-PCR (*reverse transcriptase-polymerase chain reaction*) y la IHQ (inmunohistoquímica).

Por un lado, la técnica más utilizada para detectar la actividad de la enzima telomerasa en los diversos tejidos es la TRAP⁴². Sin embargo, en los estudios sobre tiroides se llegó a la conclusión de que la TRAP no aportaba ninguna información adicional respecto a la citología convencional. La explicación parece ser que los cambios inflamatorios asociados tanto a lesiones benignas como a malignas pueden implicar también una actividad telomerasa independientemente del grado de malignidad⁴³⁻⁴⁵.

Por otro lado, con el empleo de RT-PCR se observó que hTR se expresa en el 27% de las hiperplasias nodulares de tiroides, el 67% de los microcarcinomas papilares, el 56% de los carcinomas papilares, el 56% de los foliculares, el 100% de los oncócitos (Hürthle) y el 75% de los anaplásicos indiferenciados, pero no se observó una correlación significativa entre esta expresión de hTR y el estadio tumoral o las metástasis⁴⁶. Es decir, la expresión de hTR, aunque podría permitir una evaluación cuantitativa, tendría una baja sensibilidad⁴⁷. Por el contrario, examinando la expresión del ARNm de la hTERT mediante RT-PCR en 37 muestras de nódulos tiroideos, Saji et al⁴¹ detectaron hTERT en el 79% de las neoplasias malignas y sólo en el 28% de los nódulos benignos. Sin embargo, todos los nódulos benignos en los que se encontró expresión de hTERT presentaban una tiroiditis linfocitaria y en ninguna de las muestras de tiroides normal se encontró expresión del gen de hTERT. Es decir, la expresión de hTERT parece más útil que la hTR para distinguir entre lesiones benignas y malignas de tiroides, aunque seguiría existiendo una posible interferencia de los procesos inflamatorios. Similares resultados encontraron Aogi et al⁴⁸ en muestras de te-

jido tiroideo congelado: expresión del ARNm de hTERT en el 67% de las muestras malignas y en el 29% de las muestras benignas. Zeiger et al⁴⁹ examinaron 24 muestras de PAAF de nódulos tiroideos y obtuvieron positividad para hTERT mediante RT-PCR en el 93% de las muestras malignas, y sólo un 10% de positividad en las lesiones benignas, por lo que concluyeron que la detección de la expresión del ARNm de la hTERT en muestras de PAAF de tiroides podría servir como marcador diagnóstico para distinguir las lesiones tiroideas benignas de las malignas. Además, el mismo grupo comprobó que esta técnica podía realizarse incluso en muestras antiguas de PAAF teñidas de forma sistemática con Diff Quick mientras no superasen los 3 años de antigüedad⁵⁰.

Por último, la detección de hTERT mediante inmunohistoquímica (IHQ) tiene la ventaja de realizar una evaluación *in situ* de hTERT, pero la desventaja de que el análisis cuantitativo sería difícil aun con métodos de análisis de imagen. Hiyaama et al⁵¹ lograron detectar hTERT mediante IHQ en diferentes tejidos (entre ellos tiroides), obteniendo una fuerte expresión de hTERT sólo en los linfocitos que acompañaban al tejido tiroideo normal (no probaron con muestras neoplásicas tiroideas, ni benignas ni malignas). Sin embargo, Straight et al⁵² han comunicado recientemente sus resultados de IHQ para telomerasa en 45 cortes de lesiones tiroideas en niños y adolescentes, donde describen que la intensidad de la expresión de telomerasa (medida en unidades arbitrarias subjetivas) es mayor en los carcinomas foliculares, después en los papilares, seguida de los tumores benignos y, por último, en las lesiones autoinmunitarias y, lo que es más importante, que las lesiones que presentaban expresión de telomerasa coincidían con las de mayor agresividad (mayor riesgo de invasión tisular, metástasis y recurrencia). Con todo, la telomerasa detectada por IHQ parece todavía limitada como técnica diagnóstica para distinguir la benignidad de la malignidad en tiroides, puesto que también está presente en lesiones benignas (85%) utilizando la metodología descrita hasta ahora.

CONCLUSIONES

En los últimos años se está haciendo más evidente la necesidad de aplicar los conocimientos y las técnicas moleculares en el estudio del nódulo sólido tiroideo como complemento a las clásicas técnicas morfológicas. La PAAF ha demostrado ser un método eficaz, seguro y barato para la obtención y el estudio de muestras de nódulos tiroideos sospechosos de malignidad, siempre que la calidad de la muestra (técnica adecuada) y la exactitud del lugar de obtención del material (monitorización ecográfica) sean fiables. La tinción química para la citología convencional es sencilla y, entre las técnicas moleculares aplicables a este tipo de muestra, la más asequible es la inmunocitoquímica.

Los marcadores moleculares de cáncer de tiroides

más estudiados, desde el punto de vista inmunológico en muestras de PAAF, son TPO47 y galectina-3. CD44v6, según hemos observado, no parece ser tan útil como se pensaba al principio. Respecto a pRb, c-Met, CK-19, HBME-1, COX-2 y hTERT, aunque se consideran muy prometedores, se dispone de menos experiencia.

Es importante resaltar que la expresión normal de TPO47 y pRb correspondería en realidad a datos de benignidad, mientras que el resto serían marcadores de malignidad con mayor especificidad para uno u otro tipo de tumor. En general, todos parecen tener una buena sensibilidad y especificidad para distinguir entre malignidad y benignidad, pero además algunos se manifiestan especialmente útiles para determinados tipos histológicos, como TPO47 para la variante foliular del carcinoma papilar (FVPCT), galectina-3 para papilar y Hürthle, pRb para Hürthle, hTERT para foliular y los demás (c-Met, CK-19, HMBE-1 y COX-2) para carcinoma papilar. Además, la actividad telomerasa hTERT parece relacionarse con una mayor agresividad neoplásica.

Además, existe una amplia lista de otros marcadores potencialmente útiles (TGFbeta, p53, p27kip1, CD30, Ki-67, etc.) que están esperando a ser aplicados a la clínica para conocer su potencial utilidad, ya sea aisladamente o en batería con otros. La adecuada utilización de estos marcadores contribuiría a lograr una mayor exactitud en el diagnóstico por PAAF en los casos más difíciles y evitar así tiroidectomías innecesarias, mientras se está a la espera de poder contar algún día con eventuales técnicas genéticas más potentes que, aunque costosas, podrían ser más convenientes con el tiempo en la práctica de la clínica diaria.

AGRADECIMIENTOS

Esta revisión está parcialmente basada en trabajos realizados con las ayudas a la investigación 01/003 y 02/001 de la Fundación VR (La Coruña). La sintaxis en castellano ha sido muy mejorada por Eva Castro, y el gráfico ha sido realizado por Gonzalo Santacruz.

BIBLIOGRAFÍA

- Mazzaferrri EL. Management of a solitary thyroid nodule. *N Engl J Med* 1993;328:553-9.
- Orell SR, Philips J. *The thyroid: fine-needle biopsy and cytological diagnosis of thyroid lesions*. Basel: Karger AG, 1997.
- Gharib H. Fine-needle aspiration biopsy of thyroid nodules: advantages, limitations and effect. *Mayo Clin Proc* 1994;69:44-9.
- Caraway NP, Sneige N, Samaam NA. Diagnostic pitfalls in thyroid fine-needle aspiration: a review of 394 cases. *Diagn Cytopathol* 1993;3:345-50.
- Sidawy MK, Del Vecchio DM, Knoll SM. Fine-needle aspiration of thyroid nodules: correlation between cytology and histology and evaluation of discrepant cases. *Cancer* 1997;81:253-59.
- De Micco C, Ruf J, Chrestian MA, Gros N, Henry JF, Carayon P. Immunohistochemical study of thyroid peroxidase in normal, hiperplastic, and neoplastic human thyroid tissues. *Cancer* 1991;67:3036-41.
- De Micco C, Vasko V, García S, Zoro P, Denizot A, Henry JF. Fine-needle aspiration of thyroid follicular neoplasm: diagnostic use of thyroid peroxidase immunocytochemistry with monoclonal antibody 47. *Surgery* 1994;116:1031-5.
- De Micco C, Zoro P, García S, Skoog L, Tani EM, Carayon P, et al. Thyroid peroxidase immunodetection as a tool to assist diagnosis of thyroid nodules on fine-needle aspiration biopsy. *Eur J Endocrinol* 1994;131:474-9.
- Henry JF, Denizot A, Porcelli A, Villafane M, Zoro P, García S, et al. Thyroperoxidase immunodetection for the diagnosis of malignancy on fine-needle aspiration of thyroid nodules. *World J Surg* 1994;18:529-34.
- Faroux MJ, Theobald S, Pluot M, Patey M, Menzies D. Evaluation of the monoclonal antibody antithyroperoxidase MoAb47 in the diagnosis decision of cold thyroid nodules by fine needle aspiration. *Pathol Res Pract* 1997;193:705-12.
- De Micco C, Vassko V, Henry JF. The value of thyroid peroxidase immunohistochemistry for preoperative fine-needle aspiration diagnosis of the follicular variant of papillary thyroid cancer. *Surgery* 1999;126:1200-4.
- Christensen L, Blichert-Toft M, Brandt M, Lange M, Sneppen SB, Ravnsbaek J, et al. Thyroperoxidase (TPO) immunostaining of the solitary cold thyroid nodule. *Clin Endocrinol* 2000;53:161-9.
- Huang Y, Prasad M, Lemon WJ, Hampel H, Wright FA, Kornacker K, et al. Gene expression in papillary thyroid carcinoma reveals highly consistent profiles. *Proc Natl Acad Sci USA* 2001;98:15044-9.
- Vidal-Ríos P, Rodríguez A, Hofmann LH, Matías X, Jiménez T. Primeras impresiones sobre la utilidad de la TPO47 en PAAF de nódulos tiroideos. *Endocrinol Nutr (Barc)* 2002; 98(Supl 1):8.
- Fernández PL, Merino MJ, Gómez M, Campo E, Medina T, Castronovo V, et al. Galectin-3 and laminin expression in neoplastic and non-neoplastic thyroid tissue. *J Pathol* 1997;181: 80-6.
- Orlandi F, Saggiorato E, Pivano G, Puligheddu B, Termine A, Cappia S, et al. Galectin is a presurgical marker of human thyroid carcinoma. *Cancer Res* 1998;58:3015-20.
- Inohara H, Honjo Y, Yoshii T, Akahani S, Yoshida J, Hattori K, et al. Expression of galectin-3 in fine-needle aspirates as a diagnostic marker differentiating benign from malignant thyroid neoplasms. *Cancer* 1999;85:2475-84.
- Bartolazzi A, Gasbarri A, Papotti M, Bussolati G, Lucante T, Khan A, et al. Application of an immunodiagnostic method for improving preoperative diagnosis of nodular thyroid lesions. *Lancet* 2001;357:1644-50.
- Kawachi K, Matsushita Y, Yonezawa S, Nakano S, Shirao K, Natsugoe S, et al. Galectin-3 expression in various thyroid neoplasms and its possible role in metastasis formation. *Hum Pathol* 2000;31:428-33.
- Gasbarri A, Martegani MP, Del Prete F, Lucante T, Natali PG, Bartolazzi A. Galectin-3 and CD44v6 isoforms in the preoperative evaluation of thyroid nodules. *J Clin Oncol* 1999;17:3494-502.
- Figge J, Bakst G, Weisheit D, Solis O, Ross JS. Image analysis quantitation of immunoreactive retinoblastoma protein in human thyroid neoplasms with a streptavidin-biotin-peroxidase staining technique. *Am J Pathol* 1991;139:1213-9.
- Ogawa T, Hasegawa Y, Nakayama B, Fujimoto Y, Kohmura T, Matsuura H, et al. An immunohistochemical study of RB suppressor gene protein and bcl-2 gene protein in carcinomas of the thyroid gland [abstract Medline]. *Nippon Jibiinkoka Gakkai Kaiho* 1998;101:595-601.
- Anwar F, Edmond MJ, Schmidt RA, Hwuang HC, Bronner MP. Retinoblastoma expression in thyroid neoplasms. *Mod Pathol* 2000;13:562-9.
- Oyama T, Ichimura E, Sano T, Kashiwara K, Fukuda T, Nakajima T. c-Met expression of thyroid tissue with special reference to papillary carcinoma. *Pathol Int* 1998;48:763-8.

25. Ippolito A, Vella V, La Rosa GL, Pellegriti G, Vigneri R, Belfiore A. Immunostaining for Met/HGF receptor may be useful to identify malignancies in thyroid lesions classified suspicious at fine-needle aspiration biopsy. *Thyroid* 2001;11:783-7.
26. Schelfhout LJD, Van Muijen GNP, Fleuren GJ. Expression of keratin 19 distinguishes papillary thyroid carcinoma from follicular carcinoma and follicular thyroid adenoma. *Am J Clin Pathol* 1989;92:654-9.
27. Rapheal SJ, McKeown-Eyssen G, Asa SL. High molecular-weight cytokeratin and cytokeratin-19 in the diagnosis of thyroid tumors. *Mod Pathol* 1994;7:295-300.
28. Nasser SM, Pitman M, Pilch BZ, Faquin WC. Fine-needle aspiration biopsy of papillary thyroid carcinoma. Diagnostic utility of cytokeratin 19 immunostaining. *Cancer (Cancer cytopathology)* 2000;90:307-11.
29. Cheung CC, Ezzat S, Freeman JL, Rosen IB, Asa SL. Immunohistochemical diagnosis of papillary thyroid carcinoma. *Mod Pathol* 2001;14:338-42.
30. Miettinen M, Karkkainen P. Differential reactivity of HBME-1 and CD15 antibodies in benign and malignant thyroid tumours. Preferential reactivity with malignant tumours. *Virchows Arch* 1996;429:213-9.
31. Sack MJ, Astengo-Osuna C, Lin BT, Battifora H, LiVolsi VA. HBME-1 immunostaining in thyroid fine-needle aspirations: a useful marker in the diagnosis of carcinoma. *Mod Pathol* 1997;10:668-74.
32. Rigau V, Martel B, Evrard C, Rousselot P, Galateau-Salle F. HBME-1 immunostaining in thyroid pathology. *Ann Pathol* 2001;21:15-20.
33. Hla T, Bishop-Bailey D, Liu CH, Schaeffers HJ, Trifan OC. Cyclooxygenase-1 and -2 isoenzymes. *Int J Biochem Cell Biol* 1999;31:551-7.
34. Kurumbail RG, Stevens AM, Gierse JK. Structural basis for selective inhibition of cyclooxygenase-2 by antiinflammatory agents. *Nature* 1996;384:644-50.
35. Specht MC, Tucker ON, Hocever M, González D, Teng L, Fahy TJ 3rd. Cyclooxygenase-2 expression in thyroid nodules. *J Clin Endocrinol Metab* 2002;87:358-63.
36. Cornetta AJ, Russell JP, Cunnane M, Keane WM, Rothstein JL. Cyclooxygenase-2 expression in human thyroid carcinoma and Hashimoto's thyroiditis. *Laryngoscope* 2002;112:238-42.
37. Nose F, Ichikawa T, Fujiwara M, Okayasu I. Up-regulation of cyclooxygenase-2 expression in lymphocytic thyroiditis and thyroid tumors: significant correlation with inducible nitric oxide synthase. *Am J Clin Pathol* 2002;117:546-51.
38. Feng J, Funk WD, Wang SS, Weinrich SL, Avilion AA, Chiu CP, et al. The RNA component of human telomerase. *Science* 1995;269:1236-41.
39. Ramakrishnan S, Sharma HW, Farris AD, Kaufman KM, Harley JB, Collins K, et al. Characterization of human telomerase complex. *Proc Natl Acad Sci* 1997;94:10075-9.
40. Le S, Sternglanz R, Greider CW. Identification of two RNA-binding proteins associated with human telomerase RNA. *Mol Biol Cell* 2000;11:999-1010.
41. Saji M, Xydias S, Westra WH, Liang CK, Clark DP, Udelsman R, et al. Human telomerase reverse transcriptase (hTERT) gene expression in thyroid neoplasms. *Clin Cancer Res* 1999;5:1483-9.
42. Kim NW, Piatyszek MA, Prowse KR, Harley CB, West MD, Ho PLC, et al. Specific association of human telomerase activity with immortal cells and cancer. *Science* 1994;266:2011-5.
43. Umbricht CB, Saji M, Westra WH, Udelsman R, Zeiger MA, Sukumar S. Telomerase activity: a marker to distinguish follicular thyroid adenoma from carcinoma. *Cancer Res* 1997;57:2144-7.
44. Sebesta J, Brown T, Williard W, Dehart MJ, Aldous W, Kavolius J, et al. Does telomerase activity add to the value of fine needle aspirations in evaluating thyroid nodules? *Am J Surg* 2001;181:420-4.
45. Matthews P, Jones CJ, Skinner J, Houghton M, De Micco C, Wyndford-Thomas D. Telomerase activity and telomere length in thyroid neoplasia: biological and clinical implications. *J Pathol* 2001;194:183-93.
46. Hoang-Vu C, Boltze C, Gimm O, Poremba C, Dockhorn-Dworniczak B, Kohrle J, et al. Expression of telomerase genes in thyroid carcinoma. *Int J Oncol* 2002;21:265-72.
47. Hiyama E, Hiyama K. Clinical utility of telomerase in cancer. *Oncogene* 2002;21:643-9.
48. Aogi K, Kitahara K, Urquidi V, Tarin D, Goodison S. Comparison of telomerase and CD44 expression as diagnostic tumor markers in lesions of the thyroid. *Clin Cancer Res* 1999;5:2790-7.
49. Zeiger MA, Smallridge RC, Clark DP, Liang CK, Carty SE, Watson CG, et al. Human telomerase reverse transcriptase (hTERT) gene expression in FNA samples from thyroid neoplasms. *Surgery* 1999;126:1195-8.
50. Siddiqui MT, Greene KL, Clark DP, Xydias S, Udelsman R, Smallridge RC, et al. Human telomerase reverse transcriptase expression in Diff-Quik-stained FNA samples from thyroid nodules. *Diag Mol Pathol* 2001;10:123-9.
51. Hiyama E, Hiyama K, Yokoyama T, Shay JW. Immunohistochemical detection of telomerase (hTERT) protein in human cancer tissues and a subset of cells in normal tissues. *Neoplasia* 2001;3:17-23.
52. Straight AM, Patel A, Fenton C, Dinauer C, Tuttle RM, Francis GL. Thyroid carcinomas that express telomerase follow a more aggressive clinical course in children and adolescents. *J Endocrinol Invest* 2002;25:302-8.