

Estudio anatómico aplicado a la hernioplastia endoscópica totalmente extraperitoneal

A. Moreno-Egea^a, J.L. Aguayo^a, J.A. Torralba^a y J. Cartagena^b

^aServicio de Cirugía General. Hospital General Universitario Morales Meseguer. Murcia. España. ^bUnidad de Anestesiología. Hospital General Universitario Morales Meseguer. Murcia. España.

Resumen

Objetivo. El espacio preperitoneal de la región inguinal, tal y como se observa en la cirugía endoscópica totalmente extraperitoneal (TEP), puede presentar dificultades de compresión en los cirujanos no familiarizados con esta técnica. El objetivo de este trabajo es contribuir a la descripción de las fascias y espacios anatómicos de la región inguinal posterior como se aprecian en la reparación endoscópica TEP, unificar y simplificar conceptos y favorecer el aprendizaje del procedimiento.

Pacientes y métodos. Desde 1996 han sido intervenidos mediante procedimiento TEP 250 pacientes, en los que se han efectuado 280 reparaciones. Además de la experiencia práctica, se han analizado los vídeos de 20 intervenciones grabadas, efectuando una revisión bibliográfica y consiguiendo un consenso terminológico entre los autores.

Resultados. Para operar en el espacio adecuado, la fascia transversalis debe quedar en el techo del espacio de trabajo y la fascia preperitoneal en el suelo. La fascia espermática interna es una dependencia de la fascia preperitoneal que engloba a conducto deferente y vasos espermáticos en su trayecto hacia el anillo inguinal profundo; debe abrirse en el caso de las hernias indirectas. La identificación, sencilla, de vasos epigástricos inferiores, tracto iliopúbico y ligamento de Cooper permite las necesarias referencias anatómicas para efectuar la técnica con seguridad. La creación de un gran espacio preperitoneal desperitonizado permite la ubicación de una gran malla que tapiza y rebasa suficientemente todas las áreas débiles de la región inguinocrural. Mención especial requiere la identificación de zonas de riesgo, las cuales se sitúan todas mediales al ligamento de Cooper y caudales al tracto iliopúbico.

Conclusiones. Un conocimiento preciso de la anatomía de la región inguinal preperitoneal es necesari-

rio para la ejecución correcta de la reparación TEP. Lo anterior, junto con el seguimiento estricto de una serie de pasos quirúrgicos, puede contribuir a la difusión del procedimiento.

Palabras clave: *Hernia inguinal. Hernioplastia laparoscópica. Anatomía.*

ANATOMIC STUDY APPLIED TO ENDOSCOPIC TOTALLY EXTRAPERITONEAL HERNIOPLASTY

Objective. The preperitoneal space of the inguinal region, as observed in endoscopic totally extraperitoneal (TEP) repair, may present difficulties of compression among surgeons unfamiliar with this technique. This aim of this study was to contribute to description of the anatomical fasciae and anatomical spaces of the posterior inguinal region as seen in endoscopic TEP repair, to unify and simplify concepts, and to aid learning of this procedure.

Patients and methods. Since 1996, 280 TEP repairs have been performed in 250 patients. In addition to gaining practical experience, the authors analyzed videos of 20 recorded procedures, performed a literature review and reached a consensus on terminology.

Results. To operate in the appropriate space, the transversalis fascia should be in the roof of the space and the preperitoneal fascia in the floor. The internal spermatic fascia is part of the preperitoneal fascia and covers the deferent duct and spermatic ducts toward the deep inguinal ring; it should be open in case there are indirect hernias. The simple identification of the inferior epigastric vessels, iliopubic tract and Cooper's ligament provides the necessary anatomical references to safely perform the technique. The creation of a large deperitonealized preperitoneal space allows the placement of a large mesh that fills and sufficiently covers all the weak areas of the inguino-crural region. It is important to identify risk areas, which are all located medially to Cooper's ligament and caudally to the iliopubic tract.

Conclusions. Detailed knowledge of the anatomy of the preperitoneal inguinal region is required to co-

Correspondencia: Dr. A. Moreno Egea.
Hospital General Universitario Morales Meseguer.
Servicio de Cirugía General. Planta Tercera.
Avda. Marqués de los Vélez, s/n.
30008 Murcia. España.

Aceptado para su publicación en diciembre de 2002.

rectly perform TEP repair. This, as well as closely following a series of surgical steps, could contribute to greater dissemination of the procedure.

Key words: *Inguinal hernia. Laparoscopic repair. Anatomy.*

Introducción

La región inguinal y sus estructuras anatómicas han sido descritas a lo largo de los años de múltiples formas y con terminología diferente, hecho que genera y perpetúa cierto grado de confusión. Conceptos como aponeurosis, ligamentos, membranas o fascias han sido con frecuencia utilizados con iguales significados. Se han producido errores dependientes del estudio sobre cadáveres, del tratamiento fijador de las piezas y de imprecisas observaciones en quirófano. La aparición de la laparoscopia ha permitido a los cirujanos acercarse a esta región desde el lado peritoneal y, en el mismo seno del espacio preperitoneal, analizar sus estructuras plano por plano de forma magnificada, real y en el ser vivo. La propia técnica endoscópica ha evolucionado desde la forma intraabdominal pura, luego la preperitoneal transperitoneal (TAPP) hasta, finalmente, la totalmente extraperitoneal (TEP), procedimiento este último que reproduce de forma mínimamente invasiva los principios de la reparación parietal de Stoppa. Sin embargo, la difusión de la cirugía endoscópica TEP se ha visto interferida, en parte por su dificultad técnica, pero también por la difícil comprensión de este espacio de trabajo para cirujanos no habituados a este abordaje.

El aprendizaje de una técnica requiere, en primer lugar, una enseñanza adecuada que, en el caso que nos ocupa, se ve dificultada por la profusión y variada interpretación de términos anatómicos. En los últimos años se han producido algunas descripciones precisas, basadas en estudios necrópsicos y en laparoscopia TAPP, que han supuesto el inicio de una nueva manera de entender la región inguinal¹⁻⁶. Nuestro trabajo continúa dicha línea de conocimiento con el objetivo de contribuir a la descripción de las fascias y espacios anatómicos de la región inguinal posterior, tal y como se aprecian en la reparación endoscópica TEP, unificar y simplificar conceptos y favorecer así el aprendizaje de los cirujanos que quieran utilizar esta técnica.

Material y métodos

Desde 1996 hasta diciembre de 2002 se han efectuado 280 reparaciones herniarias inguinales endoscópicas TEP en 250 pacientes. La técnica empleada ha sido descrita previamente⁷⁻¹⁰. Como puntos a destacar señalamos la utilización de un balón de distensión inflable para crear el espacio extraperitoneal de trabajo (fig. 1), la reducción sistemática de los sacos herniarios tanto directos como indirectos y la colocación de una malla anatómica preformada de 15 × 15 cm cubriendo el orificio miopectíneo.

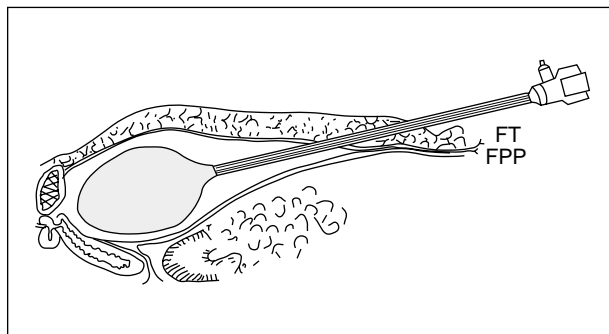


Fig. 1. Plano sagital. El espacio adecuado se sitúa entre la fascia transversalis (FT) (techo) y la fascia preperitoneal (FPP) (suelo). Para ello es necesario incidir, romper o atravesar la fascia transversalis; con el balón se suele desplegar el espacio correcto.

Se han analizado los vídeos de 20 intervenciones grabadas, efectuando una revisión bibliográfica y consiguiendo un consenso terminológico entre los autores.

Resultados

Fascias y espacios

En la zona medial infraumbilical, desde el músculo recto abdominal hasta la cavidad peritoneal encontramos: a) el músculo recto, que caudalmente al arco de Douglas carece de vaina; b) la fina hoja anterior de la fascia transversalis (FT); c) los vasos epigástricos inferiores; d) la gruesa hoja posterior de la FT, que se extiende desde el arco de Douglas hasta el hueso púbico; e) la fascia preperitoneal (FPP), fina y transparente, que también se origina en el arco de Douglas y se extiende hasta la vejiga, y f) peritoneo (fig. 2). Mientras que en la zona medial existe escaso tejido graso tanto entre el peritoneo y la FPP, como entre esta última y la FT, lateralmente estas fascias tienen mayor cantidad de tejido graso entre ellas y son fácilmente despegables.

El espacio adecuado para iniciar la disección y posteriormente abordar las hernias inguinales, sobre todo la indirecta, es el comprendido entre las FT y preperitoneal (espacio de Retzius dorsal o simplemente espacio prevesical). Para ello, debe abrirse la FT, lo cual se consigue fácilmente en la línea media utilizando el balón de distensión correctamente o, cuando no se usa balón, incindiendo la fascia caudalmente al arco de Douglas. Si la fascia queda intacta, el espacio que se abre es el de Retzius ventral y las maniobras de disección empujan la FT en profundidad y los vasos epigástricos inferiores se desuelgan del músculo recto, interfiriendo con el procedimiento. Por otra parte, si la FT no queda en el techo del espacio de trabajo, cuelga como una cortina dificultando el reconocimiento de las hernias¹¹. Tras la creación real del espacio de Retzius es sencillo desplegar, mediante disección roma en sentido lateral, el espacio de Bogros, en el que igualmente podemos distinguir uno ventral y otro dorsal, en relación con la FT; para efectuar una disección adecuada es preciso moverse en el espacio adecuado, el dorsal, pues los sacos herniarios están cubier-

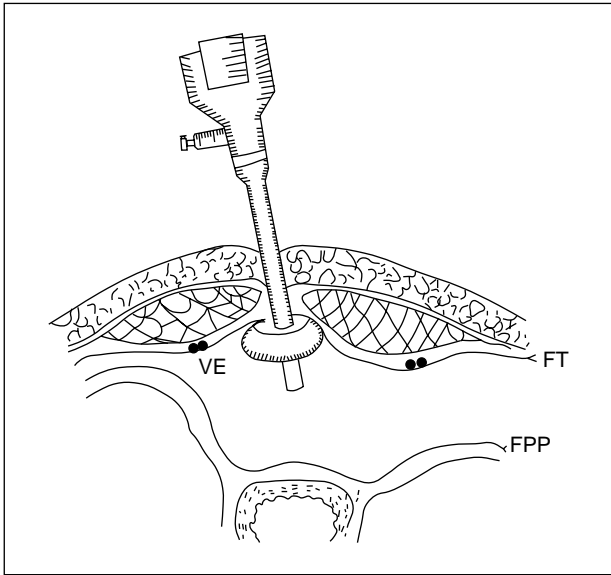


Fig. 2. Plano transversal. Tras crear el espacio prevesical se coloca un trocar tipo Hasson. La fascia transversalis (FT) queda en el techo de la cavidad y la fascia preperitoneal (FPP), en el suelo. Los vasos epigástricos (VE) inferiores discurren junto con la FT.

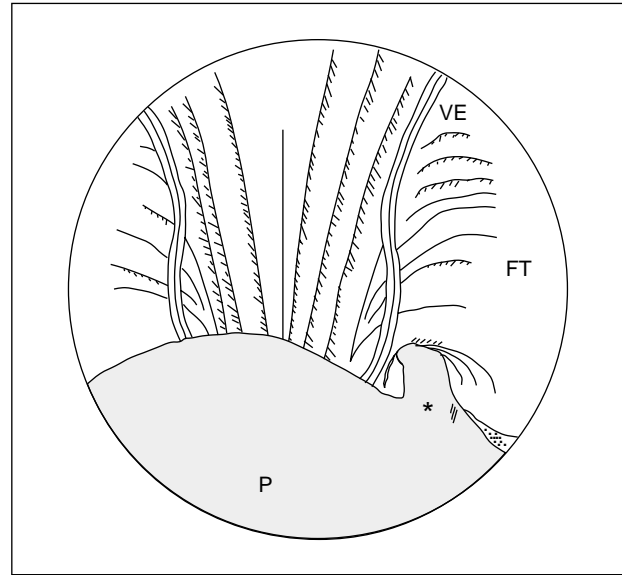


Fig. 3. La visión endoscópica muestra, ventralmente, la pared abdominal recubierta por la fascia transversalis (FT) y los vasos epigástricos (VE); dorsalmente aparece la bolsa peritoneal y, en este caso, una hernia inguinal indirecta*. P: peritoneo.

tos por la FPP y su liberación implica su separación de la FT. El espacio de trabajo es avascular y se reconoce por su típica imagen en "cabello de ángel" (fig. 3). La vejiga no dificulta el campo quirúrgico si el paciente ha orinado antes de ser conducido al quirófano; no obstante, en caso de que la cúpula vesical interfiera las maniobras, se aconseja el sondaje vesical.

Otro elemento a considerar es la fascia espermática interna (FEI), una delgada vaina fibrocelular dependiente de la FPP que envuelve los elementos que luego constituirán el cordón espermático, mientras discurren en el espacio extraperitoneal. Al desplegar el espacio de trabajo, se aprecia cómo esta fascia adopta un aspecto de embudo dirigido hacia el anillo inguinal profundo (AIP) englobando el conducto deferente y los vasos espermáticos, que parece que tuvieran en esta fascia su meso propio, cubriendo los vasos ilíacos externos.

Vasos y conducto deferente

Una vez creado el espacio adecuado (Retzius y Bogros dorsales), una serie de estructuras vasculares (vasos epigástricos inferiores, vasos espermáticos) y el conducto deferente sirven para orientarnos (fig. 3). La arteria y vena epigástrica inferiores surgen de la arteria y vena ilíaca, cruzan el tracto iliopúbico y ascienden hacia el músculo recto, en el techo del espacio de trabajo, tapizados por la FT; los vasos epigástricos marcan el borde medial del AIP. La arteria y vena espermática discurre por el retroperitoneo y aparecen ligeramente lateral a los vasos ilíacos, dirigiéndose hacia el AIP. El conducto deferente emerge junto a la vejiga y, siguiendo una trayectoria medial a los vasos ilíacos, entra en el AIP. Así, vasos espermáticos y conducto deferente forman un triángulo de vértice superior (AIP) en cuyo fondo se encuentran los

vasos femorales, rodeados por una condensación de la FT que forma la vaina femoral (fig. 4).

Estructuras ligamentosas

Identificadas las estructuras vasculares, es sencillo apreciar el AIP, cuyo borde medial aparece delineado por los vasos epigástricos. El borde caudal del AIP está marcado por el fuerte tracto iliopúbico; éste se extiende lateralmente pero, fundido con la FT, se hace menos aparente. Cranealmente, el borde del AIP lo forma el arco aponeurótico del transversario, que se extiende medialmente para insertarse en la rama púbica superior cerca del tubérculo púbico. El ligamento interfoveolar y el cabestrillo de la FT no se identifican durante la cirugía endoscópica.

El tracto iliopúbico es una fuerte condensación de la FT y de la porción más inferior de la aponeurosis del transversario, transcurre desde la espina ilíaca anterosuperior hasta la rama superior del pubis (lateral al ligamento de Cooper), forma el borde inferior del AIP y el borde superior del anillo femoral (fig. 4), en disposición profunda respecto al ligamento inguinal; este último, al igual que el ligamento lacunar y el tubérculo púbico, no son visibles en la cirugía endoscópica.

El grueso ligamento de Cooper, formado por FT y periostio, aparece como una estructura brillante, se sitúa lateral a la sínfisis del pubis, adherido a la rama púbica superior, formando la prominencia ventral del anillo pélvico. La identificación de este ligamento es de la mayor importancia para situar el resto de los elementos de la región. Su disección debe ser cuidadosa, pues en su superficie pueden discurrir ramas de la vena obturatriz o una arteria anastomótica entre la epigástrica y la obturatriz. El ligamento de Cooper, cuando no existen estruc-

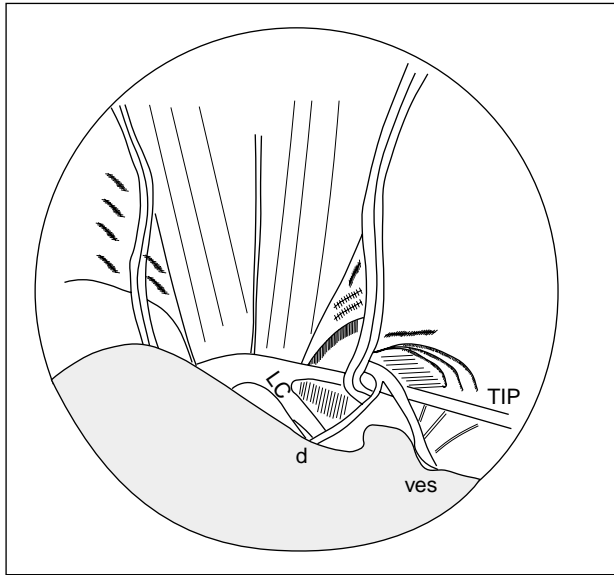


Fig. 4. Efectuadas las maniobras de reducción y parietalización, aparecen todos los elementos de la región inguinal preperitoneal. Las estructuras vasculares (vasos epigástricos y espermáticos [ves]), el conducto deferente (d), las estructuras ligamentosas (tracto iliopúbico [TIP], ligamento de Cooper [LC]), y las zonas herniarias. En el fondo del triángulo delimitado por el conducto deferente y los vasos espermáticos se ubican los vasos ilíacos. Lateralmente a éstos, discurren en el retroperitoneo para pasar bajo el ligamento inguinal, se disponen los nervios femoral, la rama femoral del genitofemoral y el femorocutáneo lateral. El triángulo citado y su área lateral son zonas de disección cuidadosa y de prohibida colocación de grapas.

turas vasculares, puede utilizarse para fijar las mallas al final de la intervención.

Áreas herniarias

Tras la identificación de las estructuras vasculares y ligamentosas, fácilmente se hace descender por disección roma y compresión progresiva el borde superior del saco peritoneal. Entonces se distinguen claramente las áreas herniarias inguinales y el canal femoral. En situación craneal al tracto iliopúbico, lateralmente a los vasos epigástricos se sitúan las hernias indirectas (a través del AIP); medialmente, en el triángulo de Hesselbach, las hernias directas; y en situación caudal al tracto iliopúbico se dispone el canal femoral, lateral al ligamento de Cooper, medial a la vena ilíaca y ventral a la fascia pectínea.

Reducción

Si el espacio de trabajo es el adecuado, la reducción de una hernia directa o crural es simple, sencillamente ejerciendo una tracción del saco (en ocasiones se obtiene la reducción espontánea al aplicar el balón de distensión). La reducción de una hernia indirecta puede ser más compleja, pero se logra separando la FEI de la FT mediante maniobras de disección de tracción y contratracción; habitual-

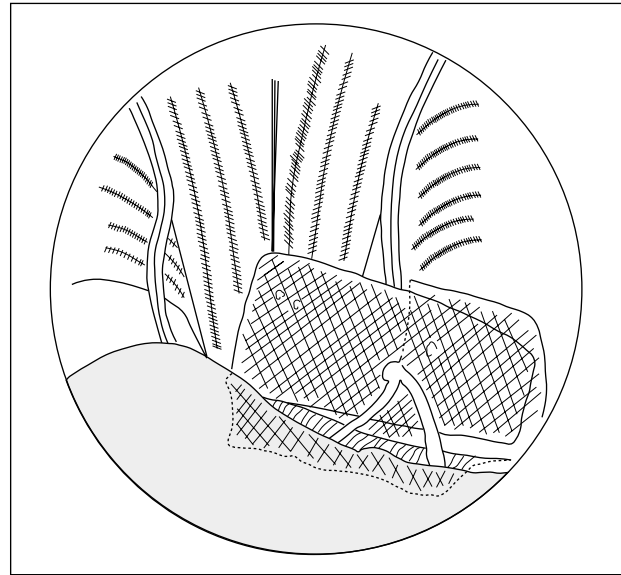


Fig. 5. Resultado final previo a la evaluación del gas. La porción inferior queda caudal al tracto iliopúbico y bajo conducto deferente y vasos espermáticos; recubre el anillo femoral. La porción superior tapiza el anillo inguinal profundo y el triángulo de Hesselbach. Los límites se sobrepasan ampliamente.

mente es necesario seccionar la FEI para efectuar la separación con facilidad. En la porción caudal, la FEI se despegue de la vaina ilíaca con gran seguridad, individualizando por completo los elementos que penetran en el AIP. Los grandes sacos deben seccionarse para abandonar la porción distal, cerrando el defecto proximal. Tras liberar los sacos de sus adherencias a la pared abdominal y a los elementos del cordón y conseguir su completa reducción, la disección (desperitonización) se amplía lateralmente hasta el músculo psoas y caudalmente hasta una línea horizontal 5 cm caudal al AIP, preparando un amplio espacio en forma de ángulo diedro para albergar la malla (fig. 5); esta maniobra es denominada por algunos autores de parietalización de los elementos del cordón, que quedan separados y alejados del saco peritoneal^{12,13}.

Nervios

Una serie de nervios procedentes del plexo lumbar discurren por esta zona, pasando bajo el ligamento inguinal en su dirección a la extremidad inferior. Así, el nervio femoral se dispone lateral a la arteria femoral; el nervio femorocutáneo lateral pasa cerca de la espina ilíaca anteriosuperior y, entre ambos, transcurre la rama femoral del nervio genitofemoral. Otras ramas nerviosas de interés en las reparaciones anteriores como los nervios iliohipogástrico, ilioinguinal o la rama genital del nervio genitofemoral, no participan de este espacio¹⁴.

Zonas de riesgo

Existen dos áreas en las que hay que prestar un cuidado especial. La primera es la llamada el triángulo de doom (la

condena) en la bibliografía anglosajona, delimitado por el conducto deferente por dentro, vasos espermáticos por fuera y la reflexión peritoneal en la base; en el fondo de este triángulo se disponen los vasos ilíacos. La segunda es la zona lateral a los vasos espermáticos, caudal al tracto iliopúbico y medial a la espina ilíaca anterosuperior; en este área discurren los nervios femoral, la rama femoral del genitofemoral y el femorocutáneo lateral y, sobre todo, la aplicación de grapas podrían dañarlos con las consiguientes neuralgias. Estas dos zonas, en conjunto, suponen un área trapezoidal caudal al tracto iliopúbico y lateral al conducto deferente cuyo manejo debe ser muy cuidadoso^{14,15}.

Mujer

En este caso el procedimiento es más sencillo. Se observa el ligamento redondo en su trayecto hacia el AIP, en lugar de los elementos del cordón. Las maniobras son similares.

Discusión

A pesar de los beneficios que se atribuyen a toda cirugía laparoscópica, es decir, una recuperación más temprana y un rápido retorno al trabajo, la técnica endoscópica no ha conseguido su generalización en el tratamiento de la hernia inguocrural. Ello es debido en parte a los buenos resultados obtenidos por sencillas técnicas como las hernioplastias sin tensión efectuadas por vía anterior. Pero, sin entrar en discusión sobre indicaciones generales, y dejando aparte vías discutibles como la laparoscopia TAPP, es claro que el abordaje posterior preperitoneal (abierto o endoscópica) tiene sus ventajas claras en determinadas ocasiones y actúa, además, en el terreno donde se producen las hernias y en el espacio ideal para la ubicación de una prótesis: el plano preperitoneal. La cirugía endoscópica TEP consigue los beneficios del abordaje posterior (Nyhús, Stoppa) y, además, mediante un procedimiento mínimamente invasivo. Tiene, pues, un fundamento sólido y el tiempo determinará sus indicaciones, entre las cuales probablemente se incluirán las hernias inguinales bilaterales y las multirrecidivadas.

Sin embargo, el escaso conocimiento de la anatomía aplicada de esta región o la falta de familiaridad con este pequeño espacio han entorpecido el desarrollo de la TEP. La difusión de las características anatómicas del área inguinal preperitoneal, simplificación de términos y conocimiento de los puntos de riesgo pueden contribuir a la expansión del procedimiento. Particularmente consideramos importantes una serie de puntos que comentamos a continuación. En primer lugar, alcanzar el espacio idóneo de trabajo (el situado entre la FPP y la FT), para lo

cual nos ha sido útil la utilización del balón de distensión. En segundo lugar, la identificación sistemática de la FEI (y su apertura en caso de hernias indirectas) y el control visual permanente del triángulo de *doom*. En tercer lugar, la disección o desperitonización de un área amplia de la región inguocrural donde se albergará la malla. En cuarto lugar, la utilización mínima de grapas (nunca por debajo del tracto iliopúbico ni lateral al conducto deferente), de las cuales puede prescindirse con el uso de mallas anatómicas fenestradas. Por último, la comodidad del uso de las mallas anatómicas.

Bibliografía

1. Annibali R. Laparoscopic view of the anatomy of the inguinal region. En: Büchler MW, Frei E, Klaiber Ch, Metzger A, eds. Laparoscopic hernia repair: a new standard? Basel, Karger: Progress in Surgery, 1995.
2. Arregui ME. Surgical anatomy of the preperitoneal fasciae and posterior transversalis fasciae in the inguinal region. *Hernia* 1997; 1:101-10.
3. Avisse C, Delattre J, Flament J. The inguino-femoral area from a laparoscopic standpoint: history, anatomy and surgical applications. *Surg Clin North Am* 2000;80:35-48.
4. Colborn GL, Skandalakis JE. Laparoscopic inguinal anatomy. *Hernia* 1998;2:179-91.
5. Diarra B, Stoppa R, Verhaeghe P, Merti P. About prolongations of the urogenital fascia into the pelvis: an anatomic study and general remarks on the interparietal-peritoneal fasciae. *Hernia* 1997;1: 191-6.
6. Fölscher DJ, Leroy J, Jamali FR, Marescaux J. Totally extrafascial endoscopic preperitoneal hernia repair: a merger of anatomy and surgery. The exact description to endoscopically dissect the spermatic fascia. *Hernia* 2000;4:223-7.
7. Moreno-Egea A, Pérez JM, Aguayo JL. Resultados de un programa inicial en cirugía laparoscópica totalmente extraperitoneal para el tratamiento de la hernia inguinal. *Cir Esp* 1999;65:139-42.
8. Moreno-Egea A, Torralba JA, Aguayo JL. ¿Se puede incluir la técnica laparoscópica extraperitoneal para el tratamiento de la hernia inguinal en un programa de cirugía mayor ambulatoria sin ingreso? *Cir Esp* 1999;66:520-5.
9. Moreno-Egea A, Aguayo JL, Canteras M. Intraoperative and postoperative complications of totally extraperitoneal laparoscopy inguinal hernioplasty. *Surg Laparosc Endosc* 2000;10:30-3.
10. Moreno-Egea A, Aguayo JL. Ambulatory laparoscopic abdominal wall surgery. Our experience in 300 patients. *Hernia* 2002;6(1):21-5.
11. Lange JF, Rooijens PP, Koppert S, Kleinrensink GJ. The preperitoneal tissue dilemma in totally extraperitoneal (TEP) laparoscopic hernia repair. An anatomic-surgical study. *Surg Endosc* 2002; 16:927-30.
12. Van Steensel CJ, Boelhouwer RU. Inguinal herniorrhaphy. En: Eden CG, ed. Extraperitoneal laparoscopic surgery. Oxford: Blackwell Science, 1997.
13. Duluq JL, Himpens J. Traitement des hernies inguinales par laparoscopie: chirurgie laparoscopique totalement extrapéritoneale; chirurgie laparoscopique transabdominales préperitoneale. *Encycl Med Chir. Appareil digestif*, 40-137. Paris: Elsevier, 1996.
14. Spaw AT, Ennis BW, Spaw LP. Laparoscopic hernia repair: the anatomic basis. *J Laparoendosc Surg* 1991;1:269-77.
15. Seid AS, Amos E. Entrapment neuropathy in laparoscopic herniorrhaphy. *Surg Endosc* 1994;8:1050-3.