

# Tratamiento laparoscópico de la hernia de Spiegel

F. García-Molina, B. Ortegón-Castellano, J.D. Franco-Osorio, E. Domínguez-Adame-Lama, F.J. Gil-Quirós, C. Gutiérrez-de la Peña y J. Medina-Díez

Servicio de Cirugía General y Digestiva. Hospital de Jerez de la Frontera. Cádiz.

## Resumen

Las hernias de Spiegel continúan atrayendo el interés de los cirujanos a pesar de ser poco frecuentes. Sin embargo, al menos en nuestro medio, no se ha prestado suficiente atención a las posibilidades de su abordaje laparoscópico. Presentamos los casos de tres pacientes con hernia de Spiegel tratados con éxito mediante la colocación *on lay* de una placa de PTFE por laparoscopia. Uno de ellos se intervino de urgencia.

**Palabras clave:** *Hernia de Spiegel. Laparoscopia. Hernias de la pared abdominal.*

## LAPAROSCOPIC TREATMENT OF SPIGELIAN HERNIAS

Although infrequent, Spigelian hernias continue to attract surgeons' interest. However, at least in our environment, insufficient attention has been paid to the possibilities of the laparoscopic approach. We present three patients with Spigelian hernias who were successfully treated through on-lay laparoscopic placement of a polytetrafluorethylene (PTFE) mesh. One of these patients underwent emergency surgery.

**Key words:** *Spigelian hernia. Laparoscopy. Hernia.*

## Introducción

Las hernias de Spiegel representan tan sólo el 1% de todas las hernias de la pared abdominal tratadas quirúrgicamente, habiéndose publicado cerca de 1.000 casos en la bibliografía mundial<sup>1,2</sup>. Se estima que alrededor del 50% de los pacientes con hernia de Spiegel se intervienen sin un diagnóstico preoperatorio correcto<sup>3</sup>. En ocasiones no se detectan durante la exploración y originan problemas diagnósticos en algunos pacientes con dolor abdominal catalogado como de origen incierto, o bien la palpación de la tumoración se relaciona con un origen intraabdominal. La laparoscopia permite confirmar el diagnóstico y realizar un tratamiento adecuado en un solo tiempo, con las ventajas potenciales del abordaje mínimamente invasivo.

Presentamos tres casos de hernia de Spiegel tratados exitosamente por laparoscopia mediante la colocación *on lay* de una placa de PTFE. Recientes publicaciones de autores de nuestro entorno reflejan el interés que la hernia de Spiegel sigue despertando a pesar de su reducida

incidencia<sup>4,5</sup>. Sin embargo, dicho interés no se ha centrado en las posibilidades del abordaje laparoscópico. Tal vez nuestros datos aporten cierto equilibrio, o controversia, al planteamiento terapéutico convencional presentado en estas series.

## Casos clínicos

### Caso 1

Varón de 66 años, obeso, intervenido previamente de apendicitis y de hernia inguinal izquierda, que consultó a su médico por notarse una tumoración abdominal baja próxima a la cicatriz de la herniorrafia previa. Se nos remitió a nuestra consulta de cirugía con el diagnóstico de hernia inguinal recidivada. La exploración evidenció una tumoración reductible en hemiabdomen izquierdo bajo, inmediatamente lateral al músculo recto. Se solicitó una tomografía axial computarizada (TAC) que no detectó ninguna alteración en la pared del abdomen. Con la sospecha clínica de hernia de Spiegel, aunque sin descartarse la posibilidad de una recidiva inguinal, se intervino laparoscópicamente. Se utilizaron tres trocares, uno infraumbilical de 10 mm para la óptica (30°) y dos de 5 mm colocados en el epigastrio y la fosa iliaca derecha. Se confirmó el diagnóstico de sospecha apreciándose un anillo herniario de unos 4 cm de diámetro mayor. Para definir mejor sus bordes se seccionó y extirpó el peritoneo que formaba un saco intersticial poco profundo. Reparamos el defecto con una placa de PTFE (Dual-Mesh, 1 mm de grosor) colocada sobre el peritoneo (*on lay*) cubriendo ampliamente el defecto; la fijación se realizó con ágrafes espirales (ProTack®) (fig. 1). El postoperatorio cursó sin incidentes y el paciente fue dado de alta al segundo día.

Correspondencia: Dr. F. García Molina.  
Veracruz, 4, 3.º. 11402 Jerez de la Frontera. Cádiz.

Aceptado para su publicación en enero de 2002.

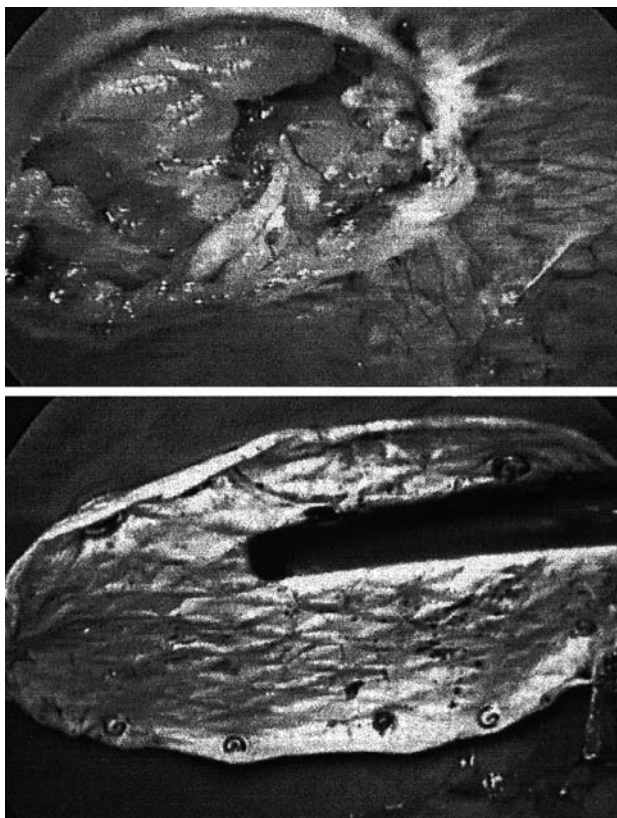


Fig. 1. Orificio herniario en el caso 1 (arriba); hernioplastia on lay terminada (abajo).

### Caso 2

Mujer de 64 años intervenida de hernia inguinal derecha hacía 7 años, que consultó por dolor en la fosa ilíaca derecha acompañado de diarreas. La exploración puso de manifiesto una tumoración parietal mal delimitada, caudal al ombligo y lateral al músculo recto derecho. Se intervino de forma electiva sin un diagnóstico cierto de hernia de Spiegel. Los trocares se situaron a la altura del ombligo (dos de 10-12 mm y uno izquierdo de 5 mm). Se apreció una hernia de Spiegel con un orificio herniario de unos 6 cm de diámetro mayor y se efectuó la reparación con una placa de PTFE Dual-Mesh (1 mm), fijada como en el caso anterior pero sin disecar el saco herniario. En el mismo acto se extirpó también un quiste del ovario izquierdo descubierto incidentalmente. La paciente fue dada de alta al tercer día.

### Caso 3

Mujer de 53 años, obesa, intervenida de hernia inguinal izquierda hacía 4 años, que acudió a urgencias por notarse una tumoración dolorosa de dos días de evolución localizada inmediatamente craneal a la cicatriz de la herniorrafia previa. La exploración evidenció una tumoración alargada de unos 7 cm de longitud situada entre la espina ilíaca anterosuperior izquierda y el ombligo, sin poderse determinar su localización parietal o intraabdominal. Una primera impresión, sin embargo, hizo pensar en la posibilidad de una hernia inguinal recidivada e incarcerated. Se solicitó una TAC que diagnosticó una hernia de Spiegel estrangulada con asas intestinales y grasa mesentérica (fig. 2). La paciente fue intervenida de urgencia abordándose por laparoscopia. Se colocaron dos trocares de 10-12 mm y dos de 5 mm (tres en hemiabdomen derecho y uno en hipocondrio izquierdo). El contenido de la hernia era sólo epiplón que se redujo fácilmente mediante maniobras de compresión externa, siendo resecado parcialmente por hallarse con signos de necrosis. El orificio herniario medía 5 cm de diámetro. Durante la explo-

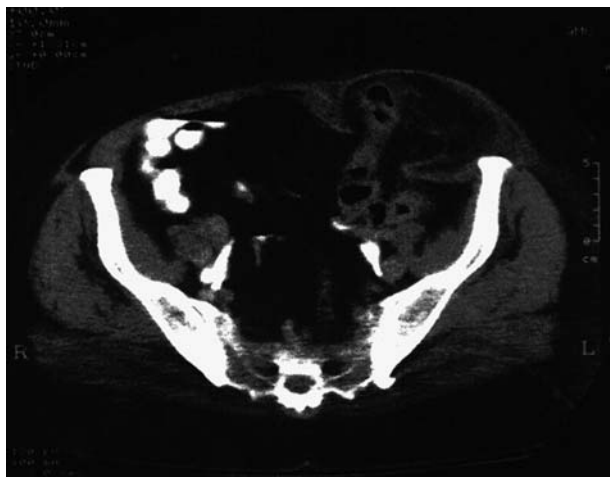


Fig. 2. Tomografía axial computarizada del caso 3.

ración de la cavidad abdominal se descubrió una hernia inguinal derecha directa no sospechada y de la que la paciente no era conocedora. La reparación de la hernia de Spiegel se efectuó como en los dos casos anteriores y la hernia inguinal se trató también de forma similar. Durante el postoperatorio la paciente presentó febrícula mantenida sin otra sintomatología. Considerando lo alejado de su domicilio decidimos adoptar una postura de prudencia y retrasamos su alta hasta la completa normalización de la temperatura (día 8).

En la actualidad los 3 pacientes se encuentran libres de recidivas tras más de 20 meses de seguimiento cada uno.

### Discusión

Las hernias de Spiegel son generalmente intersticiales, estando el saco cubierto por la fascia del músculo obliquo externo, lo que contribuye a dificultar el diagnóstico. Además, las más bajas se pueden confundir con una hernia inguinal. Este fue el caso de nuestros primer y tercer pacientes, en quienes se planteó la duda diagnóstica con una recidiva herniaria inguinal, todo ello favorecido por la dificultad que la obesidad añadía a la exploración clínica. La TAC y la ecografía pueden ayudar considerablemente al diagnóstico, probablemente, con la misma eficacia. No obstante, la TAC proporciona más información sobre el contenido herniario<sup>2</sup>. En el caso 3 fue decisiva para confirmar el diagnóstico y decidir la intervención de urgencia ante la imposibilidad de distinguir clínicamente entre una tumoración intraabdominal y una parietal.

La laparoscopia cumple un papel importante como medio diagnóstico, con la ventaja añadida de poder completar el tratamiento por este abordaje. Son varias las publicaciones que han evidenciado la efectividad del abordaje laparoscópico para tratar estas hernias. En la mayoría de estos trabajos los autores redujeron el saco herniario, abriéndolo y colocando una placa de polipropileno que quedaba cubierta posteriormente por el peritoneo<sup>6-10</sup>. Sin embargo, DeMatteo et al realizaron el mismo tipo de reparación que nosotros<sup>11</sup>. En otras ocasiones (las menos), el defecto se reparó con una sutura simple<sup>12,13</sup>. La idoneidad de la técnica *on lay* para el tratamiento laparoscópico de las hernias de la pared abdominal anterior (incluidas las

eventraciones), así como la fijación de la placa con ágrafes espirales, ha quedado bien evidenciada en varios trabajos<sup>14,15</sup>. No obstante, esta técnica implica el contacto directo de la prótesis con las vísceras abdominales, por lo que habrá que considerar los posibles efectos adversos derivados de las adherencias. Actualmente no parece haber duda de que el politetrafluoroetileno expandido es el material más idóneo para evitar estas complicaciones.

El abordaje laparoscópico presentado sigue los mismos principios que la reparación convencional de cualquier hernia de la pared abdominal mediante prótesis intraabdominal, si exceptuamos la escisión del saco herniario. Sin embargo, este acceso miniinvasivo evita la incisión sobre el defecto herniario disminuyendo, al menos potencialmente, el riesgo de infección y facilitando la recuperación del paciente.

### Bibliografía

1. Devlin B, Kingsnorth A, editors. Management of abdominal hernias. 2nd ed. London: Chapman & Hall Medical, 1998.
2. Spangen L. Spigelian hernia. En: Nyhus LLM, Condon R, directors. Hernia. 4th ed. Philadelphia: J.B. Lippincott Company, 1995; p. 381-92.
3. Eubanks S. Hernias. En: Sabiston DC, Lyerly HK, editores. Tratado de patología quirúrgica. 5.ª ed. México D.F.: McGraw-Hill Interamericana, 1999; p. 1316.
4. González Uriarte J, Irazusta M, Gurruchaga JM, Álvarez Caperochipi J, Mendoza M, Almeida M, et al. Hernia de Spiegel. Diagnóstico y epidemiología. *Cir Esp* 2000;68:74-6.
5. Moles Morenilla L, Fernández Morales J, Ortiz Sáez C, De Quintana Frutos R, Díaz Martínez E, Ramos Medrano J. Hernia de Spiegel. A propósito de 16 casos. *Cir Esp* 2000;67:572-5.
6. Kasirajan K, López J, López R. Laparoscopic technique in the management of spigelian hernia. *J Laparoendosc Adv Surg Tech* 1997;7:385-8.
7. Salvador Sanchís JL, Laguna Sastre M, Adell Carceller R, García Calvo R, Gibert Jerez J. Reparación de la hernia de Spiegel por vía laparoscópica. *Rev Esp Enf Digest* 1995;87:759-60.
8. Felix EL, Michas C. Laparoscopic repair of spigelian hernias. *Surg Laparosc Endosc* 1994;4:308-10.
9. Fisher B. Video-assisted spigelian hernia repair. *Surg Laparosc Endosc* 1994;4:238-40.
10. Barie P, Thompson W, Mack C. Planned laparoscopic repair of spigelian hernia using a composite prosthesis. *J Laparoendosc Surg* 1994;4:359-63.
11. DeMatteo R, Morris JB, Broderick G. Incidental laparoscopic repair of spigelian hernia. *Surgery* 1994;115:521-2.
12. Welter HF. Laparoscopic management of spigelian hernia. *Chirurg* 1994;65:898-9.
13. Carter J, Mizes C. Laparoscopic diagnosis and repair of spigelian hernia: report of case and technique. *Am J Obstet Gynecol* 1992;167:77-8.
14. Toy FK, Bailey RW, Carey S, Chappuis CW, Gagner M, Josephs LG, et al. Prospective, multicenter study of laparoscopic ventral hernioplasty. Preliminary results. *Surg Endosc* 1998;12:955-9.
15. Carbajo MA, Martín del Olmo JC, Blanco JI, De la Cuesta C, Tolodano M, Martín F, et al. Laparoscopic treatment vs open surgery in the solution of major incisional and abdominal wall hernias with mesh. *Surg Endosc* 1999;13:250-2.