

# Hernioplastias preperitoneales en M. Técnica y resultados en una serie de 280 casos

Joaquín S. Picazo, Carlos Moreno, Juan B. Muñoz, Miguel A. Corral, Manuel E. Marcello, Julián de Pedro, Gloria Tadeo, María A. Alonso, Marina Manzanera, Federico Ochando y José B. Seoane

Unidad de Pared Abdominal. Servicio de Cirugía General y del Aparato Digestivo. Complejo Hospitalario La Mancha-Centro. Alcázar de San Juan. Ciudad Real. España.

## Resumen

**Introducción.** La efectividad del tratamiento de las hernias inguocrurales por vía preperitoneal sigue siendo objeto de discusión. El desarrollo de la hernioplastia videoasistida totalmente extraperitoneal (TEP) ha reavivado el interés por los resultados a largo plazo de las técnicas preperitoneales abiertas. La técnica descrita en este trabajo combina algunas de las principales ventajas de los dos procedimientos preperitoneales abiertos más extendidos (Nyhús y Stoppa).

**Métodos.** Entre marzo de 1995 y enero de 2002, 256 pacientes consecutivos, con un total de 280 hernias inguocrurales, han sido tratados mediante una técnica preperitoneal abierta modificada, con una prótesis de polipropileno de 12 x 10 cm, sin suturas. Se analizan las características de la serie, los datos más relevantes de la técnica, la morbimortalidad y el seguimiento a medio plazo.

**Resultados.** La edad media de los pacientes fue de 57 años (rango 15-88). La duración media de la intervención fue de 38 min, con una tasa de complicaciones postoperatorias del 7,3%. La estancia hospitalaria global media fue de 1,98 días. Con un seguimiento medio de 5,5 años, la tasa de recidiva ha sido del 0,87%.

**Conclusiones.** La hernioplastia preperitoneal en M (HPM) es una técnica segura y relativamente sencilla para el tratamiento de las hernias inguocrurales, independientemente del tipo de hernia o de las condiciones clinicopatológicas del paciente.

**Palabras clave:** *Hernia inguinal. Abordaje preperitoneal. Prótesis. Recidiva.*

## M-SHAPED PREPERITONEAL HERNIOPLASTIES. TECHNIQUE AND RESULTS IN A SERIES OF 280 CASES

**Introduction.** The effectiveness of treatment of inguocrural hernias using the preperitoneal approach continues to be debated. The development of video-assisted totally extraperitoneal (TEP) hernioplasty has revived interest in the long-term results of open preperitoneal techniques. The technique described herein combines some of the main advantages of the two open preperitoneal procedures that are most widely used (Nyhús and Stoppa).

**Methods.** Between March 1995 and January 2002, 256 consecutive patients with a total of 280 inguocrural hernias were treated using a modified open preperitoneal technique, with a 12 x 10 cm suture-free polypropylene prosthesis. We analyzed the characteristics of the series, the most important data concerning the technique, morbidity and mortality, and medium-term follow-up.

**Results.** The mean age of the patients was 57 years (range: 15-88). The mean operating time was 38 minutes, with a postoperative complication rate of 7.3%. The mean overall length of hospital stay was 1.98 days. With a mean follow-up of 5.5 years, the recurrence rate was 0.87%.

**Conclusions.** M-shaped preperitoneal hernioplasty is a safe and relatively simple technique for the treatment of inguocrural hernias, independently of the type of hernia or the clinicopathological features of the patient.

**Key words:** *Inguinal hernia. Preperitoneal approach. Prosthesis. Recurrence.*

Correspondencia: Dr. J.S. Picazo.  
Clara Campoamor, 2, portal 3, 2.º B.  
13600 Alcázar de San Juan. Ciudad Real. España.  
Correo electrónico: salvelio@yahoo.es

Manuscrito recibido el 3-3-2003 y aceptado el 30-6-2003.

## Introducción

La primera aportación bibliográfica sobre la reparación de una hernia por vía preperitoneal se atribuye al gran cirujano escocés Annandale<sup>1</sup>, cuando en 1873 presentó ante la Sociedad Médico-Quirúrgica de Edimburgo el caso de un paciente con una hernia umbilical estrangulada, y que trató mediante una incisión alejada del ombligo para controlar el intestino encarcerado.

Desde entonces, la historia de la herniorrafia preperitoneal durante la primera mitad del siglo xx mantuvo variaciones cíclicas, hasta que fue definitivamente popularizada por Nyhus et al<sup>2</sup>, en 1959, al describir el abordaje a través de una incisión transversa infraabdominal, por encima del área inguinocrural correspondiente a la hernia tratada. A este impulso inicial se suma el propiciado desde 1975 por Stoppa et al<sup>3</sup>, con su técnica de "refuerzo del saco visceral con prótesis gigante", y que goza de una aceptación entusiasta en gran parte de Europa.

Durante la última década, la aparición de la cirugía laparoscópica y su aplicación al tratamiento de la hernia inguinocrural ha reavivado el interés de la comunidad quirúrgica por este abordaje<sup>4,5</sup>. El desarrollo de la hernioplastia videoasistida totalmente extraperitoneal ha estimulado el interés por los resultados a largo plazo de las técnicas abiertas, y su posterior comparación en el seno de ensayos clínicos controlados<sup>6,7</sup>. Aunque todavía no existe un consenso general respecto a las indicaciones, ni una completa homogeneidad en los resultados obtenidos por diferentes autores, puede afirmarse que el abordaje preperitoneal está, sin duda, entre las mejores opciones técnicas para tratar determinados casos de hernias inguinocrurales<sup>8,9</sup>.

En 1993 comenzamos a usar el abordaje preperitoneal, optando por el de Nyhus, dada la menor distancia desde la incisión al campo operatorio. Desde el principio, decidimos reforzar todas las reparaciones con una prótesis de polipropileno, tal como se recomienda en la técnica de Lichtenstein para el abordaje anterior, pero durante los primeros 2 años encontramos dificultades para el anclaje de la malla; esta circunstancia, unida a la detección de algunas recidivas precoces por debajo de la misma, nos llevó a introducir modificaciones progresivas que condujeron a la descripción de la hernioplastia preperitoneal en M (HPM)<sup>10</sup>, que se caracteriza fundamentalmente por el peculiar diseño y colocación de la prótesis, y que, a nuestro juicio, aglutina algunas de las principales ventajas de dos de las operaciones preperitoneales abiertas más extendidas, esto es, las de Nyhus<sup>2,9</sup> y Stoppa<sup>3,11</sup>.

## Material y métodos

Entre marzo de 1995 y enero de 2002 fueron tratados mediante HPM 256 pacientes consecutivos con un total de 280 hernias inguinocrurales. La tabla 1 resume los datos demográficos y de patología asociada más significativos de la serie.

TABLA 1. Datos demográficos y patología asociada en la serie

|                              | N = 280    |
|------------------------------|------------|
| Sexo (V/M)                   | 9:1        |
| Edad (rango)                 | 57 (15-88) |
| Cirugía programada/urgente   | 11:1       |
| Trabajo físico intenso       | 31%        |
| Patología respiratoria grave | 16%        |
| Prostatismo grave            | 8%         |
| Obesidad (IMC > 35)          | 3,4%       |

## Abordaje preperitoneal

La hernioplastia preperitoneal en M (HPM) se realiza bajo anestesia raquídea o general. Asimismo, usamos cefuroxima (Curoxima®) 1,5 g en la inducción anestésica y 750 mg a las 8 h, como quimioprofilaxis.

La técnica de acceso preperitoneal empleada por nosotros es similar a la descrita por Nyhus et al<sup>2,9</sup>. Después de colocar al paciente en posición de Trendelenburg, accedemos al espacio preperitoneal a través de una incisión transversal infraabdominal, que comienza aproximadamente a unos 2-3 cm por encima y algo lateral a la sínfisis del pubis. Esta incisión se prolonga, con un trayecto levemente ascendente y arqueado, hacia la espina iliaca anterosuperior. Una vez separadas la piel y la grasa subcutánea, se abre la aponeurosis del recto en una extensión similar, con lo que se visualizan las fibras de la musculatura lateral del abdomen. La separación de estas fibras con electrobisturí permite la identificación y la apertura de la fascia transversalis, y la exposición del espacio preperitoneal. Entonces, la grasa preperitoneal es rechazada mediante disección roma, cauterizando pequeños vasos que transcurren a su través, hasta identificar el ligamento de Cooper, que marca el límite inferior del espacio preperitoneal. La localización del saco herniario, y su relación con los vasos epigástricos inferiores, posibilita la tipificación de la hernia; ésta será indirecta si protruye lateral a los vasos, y directa, si lo hace por la zona medial a aquellos. Se realiza una ligadura y una sección de estos vasos cuando supongan un obstáculo para proseguir con la liberación herniaria.

En las hernias inguinales indirectas (oblicuas externas) recomendamos la apertura precoz del saco cerca de su salida por el anillo inguinal interno, lo que facilita la liberación del mismo en toda su circunferencia, abandonando el remanente distal si desciende hasta el escroto. En las hernias directas, al igual que ocurre en la vía clásica, no suele ser necesario abrir los sacos; éstos son reducidos, mediante tracción y disección roma, y generalmente no son invaginados. En todos los casos, se realiza una rigurosa exploración del anillo interno, en busca de defectos herniarios acompañantes inadvertidos en la exploración preoperatoria. Pero además, en nuestro caso, esta exploración es necesaria por la necesidad de crear el espacio adecuado para la implantación de la prótesis, como luego se verá. En las hernias crurales, se procede de manera similar a las directas, es decir, se intenta la reducción completa del saco y su contenido.

Es importante destacar que nunca cerramos el defecto musculoaponeurótico, siguiendo los postulados que rigen la hernioplastia sin tensión. En algunos casos de encarceración, es preciso realizar una sección parcial del anillo de constricción para poder reducir el contenido.

## Hernioplastia con prótesis en M (HPM)

Después de tratar la hernia (identificación, reducción y resección del proceso peritoneal) y las posibles complicaciones (mediante resección epiplóica, intestinal, etc.) se realiza la hernioplastia. La prótesis en M tiene unas dimensiones aproximadas de 12 x 10 cm, y es confeccionada durante cada intervención a partir de una pieza mayor, para adaptar su tamaño con más exactitud. En todos los casos, el material usado ha sido el polipropileno. La malla es colocada sin suturas, cubriendo todos los orificios herniarios potenciales.

Inicialmente, se corta un cuadrilátero, procurando que no tenga ningún pliegue derivado del almacenamiento o la reesterilización, ya que éstos dificultan la manipulación. A continuación, se practican dos cortes ligeramente convergentes en la parte inferior, que ascienden hasta la mitad de la malla. Así, se forman 3 divisiones inferiores, o prolongaciones A, B y C (fig. 1).

La prolongación A queda situada en el lado medial, y será la que descienda por debajo del ligamento de Cooper. Con ella conseguimos, por un lado, evitar una futura hernia crural y, por otro, servir como elemento básico de fijación de la malla, ya que la presión intraabdominal la fija contra la rama ascendente del pubis. Por ello, es necesario disecar entre 3 y 4 cm por debajo del ligamento de Cooper, para que esta prolongación descienda libremente, sin dobleces, hasta su posición final.

La prolongación B, la más ancha de las tres, es la que se forma en el centro. Para ser correctamente colocada, ha de ser plegada hacia atrás unos 90°, y situada entre el peritoneo, por arriba, y los vasos espermáticos e ilíacos externos, por debajo, en una extensión de 4 a 5 cm. De este modo, se evita abrir un ojal en la malla para el paso del deferente y los vasos gonadales; esto es lo que se denomina "parietalización" de los elementos del cordón. Para ello, es absolutamente necesaria la libera-

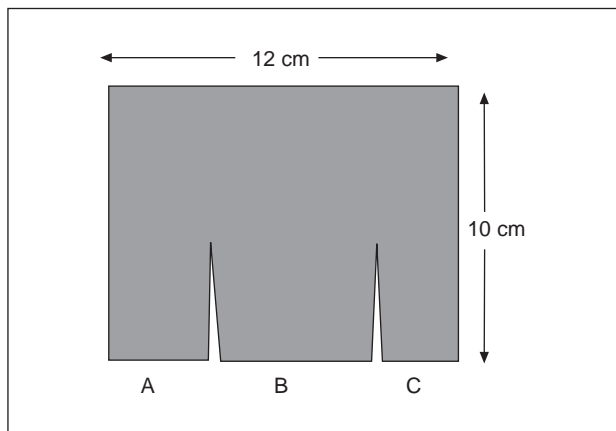


Fig. 1. Prótesis en M para una hernioplastia derecha. A) Prolongación por debajo del ligamento de Cooper; B) prolongación sobre los vasos ilíacos externos y gonadales; y C) prolongación sobre el músculo psoas.

ción de los vasos espermáticos en sentido craneal y en esa misma extensión, separándolos del peritoneo parietal posterior tras seccionar cuidadosamente las adherencias laxas que los unen a este último. Como en el caso anterior, la prolongación central cumple dos funciones primordiales: a) evitar la aparición de una hernia indirecta, o una crural prevascular, por debajo del ligamento de Thomson, y b) servir también como factor de autofijación de la propia malla, gracias a su íntimo y amplio contacto con el saco peritoneal.

Por último, la prolongación C, la más lateral de las tres, queda ubicada encima del músculo psoas. Además de ser, como las anteriores, un elemento de anclaje de la malla, supone una barrera contra potenciales recidivas laterales.

Las anchuras de las prolongaciones depende de la anatomía de cada paciente y del tipo de hernia; por ejemplo, en las grandes hernias directas, con destrucción de la pared posterior del trayecto inguinal, es recomendable que la prolongación A sea lo suficientemente ancha como para insertarse por detrás del músculo recto anterior, con el fin de prevenir la migración de la prótesis hacia el orificio herniario.

Una vez cortada la prótesis, y revisada la hemostasia, se procede a su colocación, que en este caso adquiere una indiscutible trascendencia debido a que de ella depende el éxito de la intervención. En primer lugar, y fuera del campo, doblamos hacia arriba y atrás la prolongación B. En esa posición, y mientras la mano libre del cirujano retrae hacia atrás el peritoneo, se coloca la prótesis haciendo coincidir el eje de giro de la prolongación central con la zona del ligamento de Thomson correspondiente al orificio inguinal interno. En ese momento, se suelta dicha prolongación, que por sí sola tiende a subir, y se la coloca manualmente en la zona del retroperitoneo donde se han liberado los vasos espermáticos, asegurándose que no quede plegada. En caso de no estar satisfechos, es recomendable retirar la prótesis y continuar la disección retroperitoneal en sentido craneal.

A continuación, se procede a desplegar la prolongación C sobre el área de disección del músculo psoas, tratando siempre de que el borde lateral del saco peritoneal quede recogido por dentro de ésta. Con las prolongaciones B y C extendidas, la malla ya tiene una considerable estabilidad. Entonces, introduciendo la mano izquierda entre la prótesis y el peritoneo, se rechaza el saco peritoneal hacia atrás, dejando visible el Cooper; con una pinza de disección se toma el extremo inferior de la prolongación A, descendiéndola hacia la profundidad de la pelvis menor, hasta el punto previamente disecado. Tras esta maniobra se comprueba que no sangra ningún vaso en esta zona, y se retira la mano, dejando que el peritoneo comprima la prótesis contra la pelvis ósea. Rara vez se requiere el uso de drenajes, ya que es fácil conseguir una correcta hemostasia. Finalmente, se comprueba que el orificio herniario queda completamente protegido por la prótesis, la cual lo rebasa en varios centímetros por todas direcciones.

Debido a su diseño, por el cual la prótesis en M recibe la presión abdominal en dos vectores perpendiculares sobre las prolongaciones A y B (fig. 2), se consigue una adecuada "autofijación" (algo parecido a las garras de una ventana en el espesor de la pared). La malla está colocada, sin tensión, sin haber usado ningún punto de sutura, y sin necesi-

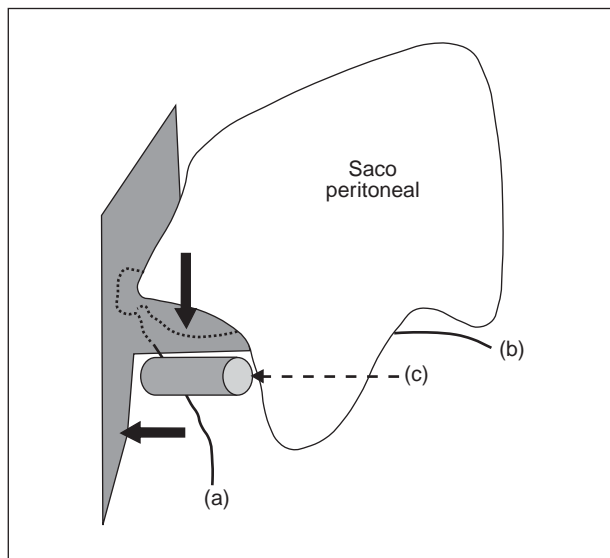


Fig. 2. La presión intraabdominal siguiendo dos vectores perpendiculares (flechas negras) confiere una adecuada autofijación a la prótesis, sin necesidad de suturas. a) Deferente; b) vasos gonadales; y c) vasos ilíacos externos.

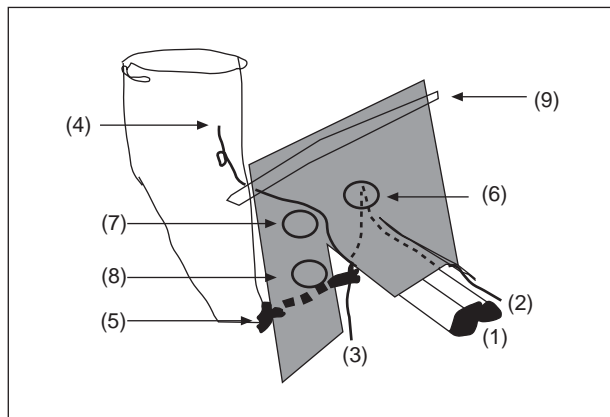


Fig. 3. Posición final de la prótesis sin suturas en el espacio preperitoneal derecho, cubriendo todos los orificios herniarios. No es necesario un ojal en la malla, ya que los vasos gonadales y el deferente son "parietalizados" debajo de la prolongación central. 1) Vasos ilíacos externos; 2) vasos gonadales; 3) deferente; 4) vasos epigástricos inferiores; 5) ligamento de Cooper; 6) orificio herniario indirecto (anillo inguinal interno); 7) orificio directo; 8) orificio crural; y 9) protección del cierre de la incisión con el borde superior de la malla.

dad de crear un ojal para el paso del cordón. El extremo superior de la prótesis se insinúa por debajo del borde craneal de la incisión musculoponeurótica, antes de cerrar esta última con una única sutura continua de polipropileno número 1, con el fin de prevenir la aparición de una hernia incisional (fig. 3). Por último, la piel es cerrada con grapas.

Todos los pacientes recibieron información acerca de los beneficios de la actividad física inmediata tras la intervención, y sólo se desaconsejaron los esfuerzos extremos durante el primer mes postoperatorio.

## Resultados

Se han recogido los datos sobre el tipo de hernia, procedimientos asociados y duración de la intervención.

TABLA 2. Descripción de la serie según el tipo de hernia

| Tipo de hernia | N.º de casos (%) |
|----------------|------------------|
| Primarias      | 221 (79)         |
| Recidivadas    | 59 (21)          |
| Una            | 43 (15)          |
| Dos            | 7 (2,5)          |
| Tres           | 4 (1,4)          |
| Cuatro o más   | 5 (2,1)          |

TABLA 3. Procedimientos adicionales

| Procedimiento        | N.º de casos (%) |
|----------------------|------------------|
| Omentectomía         | 10 (3,5)         |
| Resección intestinal | 3 (1,1)          |
| Apendicectomía       | 4 (1,4)          |
| Colostomía lateral   | 1 (0,3)          |
| Resección de Meckel  | 1 (0,3)          |

TABLA 4. Recurrencia después de HPM

| Recurrencia                             | N.º de casos (n = 230) | %    |
|---|------------------------|------|
| En hernias primarias (recurrencia)      | 1/175                  | 0,57 |
| En hernias recidivadas (re-recurrencia) | 1/55                   | 1,8  |
| Global                                  | 2/230                  | 0,87 |

Todos los pacientes han sido seguidos un mínimo de 24 meses, con un control clínico al mes y, posteriormente, una vez al año. El seguimiento a largo plazo se ha llevado a cabo mediante encuesta telefónica, excepto en los pacientes con hernias recurrentes, en los que se mantienen revisiones clínicas anuales.

Un total de 221 (79%) eran hernias primarias y 59 (21%) recidivadas (tabla 2). La tipificación de la hernia fue como sigue: 182 (65%) eran indirectas, 59 (21%) directas, 25 (9%) mixtas y 13 (5%) crurales. La técnica anestésica utilizada fue raquídea (98%) o general (2%). La duración media de las intervenciones fue de 38 min (rango, 20-120) para una reparación unilateral. No se produjeron complicaciones intraoperatorias mayores, y en ningún caso fue precisa la conversión a otra técnica. En cuanto a la ligadura de los vasos epigástricos inferiores, ésta se consideró oportuna en 185 (66%) casos, y hubo de practicarse sección del anillo de constricción en 20 (7%) intervenciones, todas ellas procedimientos urgentes. En más de la mitad de los pacientes con hernias indirectas, se abandonó el saco distal *in situ*. Sólo se usó drenaje de tipo Jackson-Pratt en 3 (1,07%) reparaciones; dos de estos pacientes habían sufrido 5 y 6 operaciones previas, respectivamente. Se realizaron diversos procedimientos adicionales, como se observa en la tabla 3.

Aparecieron complicaciones postoperatorias en 17 (7,3%) pacientes. En 5 (2,1%) casos se desarrolló neuralgia inguinoscrotal durante el postoperatorio inmediato, la cual persiste con carácter moderado y permanente sólo en dos. Seis (2,6%) pacientes presentaron edema escrotal, y en 4 (1,7%) aparecieron sendas acumulaciones serohemorrágicas dentro del saco herniario distal

(“seudohernia”), que fueron resueltas mediante punción evacuadora. En el único paciente (0,4%) en el que se produjo infección de la herida quirúrgica, se detectó una eventración en la zona de abordaje a los 9 meses de la intervención. Los pacientes fueron dados de alta tras una estancia media de 1,98 días (rango, 1-8).

Coincidiendo con la primera revisión ambulatoria, se preguntó a los pacientes sobre la valoración subjetiva global de la intervención, que resultó como sigue: 94% muy buena y 6% moderada (ninguno la calificó como mala). El regreso al trabajo o a su régimen de vida cotidiano se completó en un tiempo promedio de 1,5 meses (rango, 1-3).

Disponemos de 230 (82%) casos válidos para control, con un tiempo medio de seguimiento de 65 meses (rango, 12-96). Por el momento, sólo hemos detectado dos recidivas (0,87%) (tabla 4).

## Discusión

Los resultados de la cirugía de la hernia inguinal han sido determinados tradicionalmente por la incidencia de recurrencia<sup>12</sup>. Históricamente, las técnicas de herniorrafia por vía preperitoneal abierta han producido resultados contradictorios, con tasas de recurrencia entre el 1,4 y el 35%<sup>13,14</sup>. Últimamente, la utilización de refuerzos protésicos parece haber logrado disminuir el número de fracasos, pero no su desaparición<sup>15</sup>. Según se demuestra en diversos trabajos, si ocurre una recidiva después de usar una prótesis, sólo puede atribuirse a defectos puramente técnicos<sup>16,17</sup>. A continuación, se analizan algunos de esos “factores técnicos” implicados en la recidiva, y cómo se han tratado de solucionar con la HPM.

Cuando se elige la reparación protésica de Nyhus, la mayoría de los expertos recomiendan el anclaje de la malla, debido a que su relativamente pequeño tamaño impide una adecuada autofijación sólo con la presión intraabdominal<sup>9,13,16</sup>. Por esta razón, una de las causas más importantes de recurrencia durante hernioplastias preperitoneales es una incorrecta fijación de la prótesis. En el espacio preperitoneal, resulta obvia la dificultad de sutura sobre el tracto iliopúbico de Thomson justo debajo del orificio inguinal interno, por la vecindad de los vasos ilíacos externos. Trasladando este problema al ámbito de la cirugía videoasistida, Felix et al<sup>18</sup> han señalado este hecho como la principal causa de recurrencia después de TEP (hernioplastia videoasistida totalmente extraperitoneal), dado que generalmente la malla es dejada sin fijación en esa peligrosa área (definida por Spaw et al<sup>19</sup> como el “triángulo de la perdición”, formado por los caminos divergentes del conducto deferente y los vasos gonadales tras emerger desde el anillo inguinal interno, y que tiene a los vasos ilíacos en su interior). En este mismo sentido, Stoppa et al<sup>20</sup> revisaron su amplia experiencia con más de 600 intervenciones, y también comprobaron que todas las recidivas habían ocurrido por el margen inferior de la prótesis.

También se ha descrito la inadecuada fijación al ligamento de Cooper como causa de recidiva<sup>18</sup>. En alguna medida, este hecho puede explicarse por condicionantes anatomoclinicos (profundidad de esta estructura en el campo operatorio, cercanía de la arteria obturatriz acce-

soria, dificultad de suturar sobre el periostio) que impiden un correcto anclaje de la prótesis en esa zona.

La plicatura accidental de la prótesis también ha sido señalada como causa de recurrencia precoz después de hernioplastias preperitoneales, abiertas y videoasistidas. Wantz<sup>21</sup>, después de analizar su experiencia con la técnica de Nyhus, desaconsejó el uso del polipropileno como material de refuerzo, al encontrar que su rigidez, memoria plástica y dificultad de manejo condicionaban una tendencia al plegado de la malla y, con ello, a una tasa de recidiva inaceptable. Por esta razón, él y otros muchos cirujanos recomiendan hoy día el uso de poliéster (Dacron®, Mersilene®) en vez de polipropileno, para todas las reparaciones protésicas en el espacio preperitoneal<sup>22-24</sup>.

Con la HPM, todos estos problemas están resueltos ya que, en primer lugar, no hay necesidad de suturar la malla en ningún punto. En este sentido, la HPM aprovecha el principio hidrostático de Pascal como elemento de ayuda en el mantenimiento de la malla en su posición, y supone la adaptación a nuestra técnica del ventajoso concepto de "refuerzo protésico sin suturas" propuesto por Stoppa et al<sup>25</sup>.

Resulta obvio que la gran elasticidad del poliéster lo convierte en un material idóneo para adaptarse a espacios curvos<sup>24,26,27</sup>, pero su utilización no está tan extendida como la del polipropileno. El diseño en M permite una adecuada adaptación del polipropileno a la forma tridimensional del espacio de Bogros, y con ello un máximo aprovechamiento de la presión intraabdominal para su autofijación. Si a lo anterior añadimos el llamado "efecto velcro" de este material (se adhiere a los tejidos con la simple aposición, y cuesta cierto trabajo separarlo), parece poco probable la movilización precoz postoperatoria de la prótesis. A diferencia de lo referido por Wantz<sup>21</sup>, no hemos apreciado una mayor tasa de recidivas precoces al usar el polipropileno en la HPM. De hecho, tanto la recurrencia global (0,87%) como la re-recurrencia (1,8%) son comparables con la mayoría de las series publicadas<sup>15,28</sup>.

Las complicaciones potenciales que pueden surgir después de una hernioplastia preperitoneal, además de las habituales con la vía anterior, son de dos tipos, vasculares y neurológicas, aceptándose una tasa global en torno al 5%<sup>29</sup>. El hematoma postoperatorio constituye una complicación frecuente después del abordaje preperitoneal, principalmente cuando se realiza desde la línea media<sup>30,31</sup>, aunque también se ha descrito con la vía lateral de Nyhus<sup>32</sup>, y la anterior de Rives<sup>33</sup>, con tasas que oscilan entre el 2 y el 7,9%. Resulta evidente que en la técnica descrita por Stoppa et al<sup>11,25</sup>, en la que la distancia entre la incisión y la región inguinal es grande, se crea un plano de clivaje muy amplio, por lo que el riesgo de hematoma es considerable. En estas intervenciones, la colocación de uno o varios drenajes suele ser la norma, con débitos que pueden alcanzar los 200 ml/día<sup>3</sup>.

Sin embargo, esto contrasta con nuestra serie, en la que no hemos detectado ningún hematoma preperitoneal postoperatorio; asimismo, se colocó un drenaje aspirativo en sólo 2 casos, como se mencionó anteriormente. La causa principal de estas diferencias podría radicar en la menor distancia al campo operatorio con el abordaje late-

ral, también llamado "corto"<sup>34</sup> que, como ya se ha comentado, permite una cuidadosa disección del espacio preperitoneal con electrobisturí. Además de lo anterior, es conveniente proceder sistemáticamente en la identificación de los vasos ilíacos externos, para disminuir el riesgo de lesión accidental<sup>35</sup>.

El compromiso neurológico después de la hernioplastia preperitoneal puede interesar a diversos nervios, entre ellos el femorocutáneo, la rama genital del nervio genitocrural y, más raramente, la rama crural de este último, el nervio crural, los abdominogenitales y el obturador<sup>36</sup>. Es habitual que la neuropatía postoperatoria, generalmente transitoria, figure en la lista de complicaciones de estas intervenciones (sobre todo en los inicios de las técnicas videoasistidas<sup>37</sup>); así, Margolis y Braun<sup>38</sup> detectaron un 7% de parestesias del cuádriceps femoral, en tanto que Gillion et al<sup>5</sup> obtuvieron un 11% de neuralgias. El origen más frecuente de esta complicación está en el atrapamiento del nervio por hilos de sutura o grapas de fijación<sup>36</sup>. Con la HPM, hemos observado un 2,1% de neuralgias, ninguna de ellas incapacitante, y sólo en 2 casos permanente. Creemos que, en la HPM, es precisamente la ausencia de suturas lo que justifica estos resultados favorables. Por otra parte, ninguna de estas neuropatías ha sido de tipo meralgia, por lo que puede descartarse la posibilidad de afección de los nervios de la extremidad inferior por la cercanía de la prótesis en M al nervio crural y a la laguna muscular.

El edema escrotal es una complicación frecuente después de la cirugía herniaria<sup>39</sup>. Sin embargo, a menudo es omitido en los resultados, quizá por la difícil graduación de su gravedad. En nuestro trabajo, hemos registrado como positivos sólo los casos en los que aparecieron en la evolución clínica anotaciones sobre inflamación de moderada a grave, junto con repercusión clínica manifiesta (aumento de analgésicos, administración de antiinflamatorios o mayor estancia hospitalaria). Desde este punto de vista, la HPM ha provocado menos casos de edema escrotal que otras técnicas por vía anterior usadas en nuestro servicio, de manera estadísticamente significativa<sup>40</sup>. Estos resultados coinciden con los de otros autores, como Fowler<sup>41</sup> y Wantz<sup>42</sup>, que demuestran una reducción muy importante en las tasas de orquitis isquémicas y atrofas testiculares cuando se utiliza el abordaje preperitoneal, sobre todo en hernias multirrecidivadas<sup>43</sup>. Esta ventajosa circunstancia justificaría el uso de este abordaje en el tratamiento de hernias bilaterales complejas en pacientes jóvenes, sea o no en el mismo acto quirúrgico.

Como en otras técnicas "sin suturas", el tiempo operatorio se reduce. La duración media de la HPM es menor que el de otras operaciones preperitoneales<sup>6,44</sup>, posiblemente debido a algunos detalles técnicos (no se cierra el defecto herniario, prótesis sin ojal para el cordón, o cierre de la incisión con una sola sutura continua).

Las consideraciones económicas de la moderna cirugía herniaria son extremadamente complejas. El mayor coste del material en las técnicas videoasistidas ha sido justificado en aras de un retorno precoz al trabajo productivo<sup>6</sup>. Por otra parte, la comparación de costes entre la cirugía mayor ambulatoria y la tradicional está frecuentemente sesgada debido a las diferencias en la selección de los pacientes<sup>45</sup>. En nuestra opinión, la HPM permite

un ahorro considerable en costes de material quirúrgico, en comparación con otras intervenciones clásicas y preperitoneales, ya que sólo se usa una sutura de polipropileno en toda la hernioplastia. Los costes relativos a la prótesis no se incrementan con respecto a la técnica de Lichtenstein, ya que usamos una pieza estándar de 30 × 30 cm para seis HPM. En cambio, la comparación de la HPM con otros procedimientos preperitoneales<sup>5,20,22,24</sup> muestra una reducción media del 63% en el tamaño (cm<sup>2</sup>) de malla usada para reparar hernias bilaterales<sup>40</sup>.

Las indicaciones del abordaje preperitoneal siguen siendo motivo de polémica. Nyhus et al<sup>9</sup> lo recomendaron para hernias crurales, indirectas grandes, deslizadas y recurrentes. Malangoni y Condon<sup>46</sup> describieron su uso para casos de encarceración y estrangulación. Rignault<sup>24</sup> señaló las hernias recidivadas como la mejor indicación, mientras que Hoffman y Vinton<sup>16</sup> y Greenburg<sup>44</sup>, entre otros autores, indicaron este acceso quirúrgico para todos los tipos de hernias. Durante los últimos 8 años, el autor ha aplicado la HPM de modo rutinario para la reparación de todas las hernias del adulto. Los resultados han sido satisfactorios, comparables a los referidos por numerosos autores que utilizan prótesis por vía preperitoneal, tanto desde la línea media<sup>11,24</sup> como desde una incisión lateral<sup>19,28,34,47</sup>.

Los resultados presentados en este trabajo justificarían la aplicabilidad de la técnica descrita, en virtud de su simplicidad técnica y mínima morbilidad, uniendo a ello una tasa de recidiva comparable a la obtenida con la técnica de Lichtenstein<sup>17,48</sup>, posiblemente el paradigma de la moderna hernioplastia. Estos resultados han sido favorables, independientemente del tipo de hernia, el número de recurrencias previas o las condiciones patológicas de los pacientes. Consideramos que la técnica descrita puede aplicarse a cualquier tipo de hernia, aunque parece indiscutible que es en las multirrecidivas y en las estranguladas donde más ventaja obtiene sobre las operaciones por vía anterior.

Del análisis de lo que Rutkow<sup>12</sup> denominó *relevant end points*, como criterios para la valoración de nuevas técnicas de herniorrafia inguinal (recurrencia, dificultad técnica, tasa global de complicaciones, gastos de material y hospitalización, y tiempo de rehabilitación), podría decirse que la HPM guarda los requerimientos esenciales para ser una opción actual en el tratamiento de las hernias. La cirugía actual sigue teniendo en la patología herniaria una importante fuente de investigación, sirviendo de estímulo para que muchos cirujanos perseveren en su desarrollo. En la búsqueda de mejoras a los problemas que, todavía hoy, surgen durante el intento de reparación de una hernia inguinal, son en definitiva los propios pacientes los que nos ofrecerán las claves para progresar hacia una hernioplastia eficaz.

## Agradecimientos

Deseamos expresar nuestro agradecimiento al los Dres. José Antonio Pérez Ramón y Federico Laruete Larrainzar, del Servicio B de Cirugía General y del Aparato Digestivo del Hospital Clínico Universitario San Cecilio de Granada (Prof. García Gil), por su impulso y ayuda inestimables en el desarrollo inicial de esta técnica.

## Bibliografía

- Annandale T. On a method of operating in certain cases of strangulated hernia. *Edinburgh M J* 1873;19:209.
- Nyhus LM, Condon RE, Harkins HN. Clinical experiences with preperitoneal hernial repair for all types of hernia of the groin. *Am J Surg* 1960;100:234-44.
- Stoppa RE, Petit J, Henry X. Unsutured dacron prosthesis in groin hernias. *Int Surg* 1975;60:411-2.
- Hoffman HC, Vinton AL. Preperitoneal prosthetic herniorrhaphy. One surgeon's successful technique. *Arch Surg* 1993;128:964-70.
- Gillion JF, Galy M, Jan C, Tinel G. Cure des hernies de l'aîne par mise en place propéritonéale d'un patch souple de ePTFE. *Ann Chir* 1993;47:609-15.
- Goodwin JS, Traverso LW. A prospective cost and outcome comparison of inguinal hernia repairs. Laparoscopic transabdominal preperitoneal versus open tension-free preperitoneal. *Surg Endosc* 1995;9:981-3.
- Maddern GJ, Rudkin G, Bessell JR, Devitt P, Ponte L. A comparison of laparoscopic and open hernia repair as a day surgical procedure. *Surg Endosc* 1994;8:1404-8.
- Wantz GE. The technique of giant prosthetic reinforcement of the visceral sac performed through an anterior groin incision. *Surg Gynecol Obstet* 1993;176:497-500.
- Nyhus LM, Pollak R, Bombeck CT. The preperitoneal approach and prosthetic buttress repair for recurrent hernia: the evolution of a technique. *Ann Surg* 1988;208:733-7.
- Picazo JS, Seoane JB, Moreno C, Moreno E. Description of M-shaped preperitoneal hernioplasty for inguocrural hernias. *Am J Surg* 2003;185:108-13.
- Stoppa RE, Rives JL, Warlaumont CR, Palot PJ, Verhaeghe PJ, Delattre JF. Empleo del dacrón en la reparación de las hernias inguinales. *Surg Clin North Am* 1984;64:261-77.
- Rutkow IM. The importance of socioeconomic issues in surgical outcomes: What is a relevant end point? *Eur J Surg* 1995;161:545-8.
- Read RC. Preperitoneal herniorrhaphy: a historical review. *World J Surg* 1989;13:532-40.
- Schaap HM, Van de Pavoordt HD, Bast TJ. The preperitoneal approach in the repair of recurrent inguinal hernias. *Surg Gynecol Obstet* 1992;174:460-4.
- Bendauid R. Complications of groin hernia surgery. *Surg Clin North Am* 1998;78:1089-103.
- Hoffman HC, Vinton AL. Preperitoneal prosthetic herniorrhaphy. One surgeon's successful technique. *Arch Surg* 1993;128:964-70.
- Lichtenstein IL, Shulman AG, Amid PK, Montllor MM. The tension-free hernioplasty. *Am J Surg* 1989;157:188-93.
- Felix E, Scott S, Crafton B, Geis P, Duncan T, Sewell R, et al. Causes of recurrence after laparoscopic hernioplasty. A multicenter study. *Surg Endosc* 1998;12:3:226-31.
- Spaw AT, Ennis BW, Spaw LP. Laparoscopic hernia repair: the anatomic basis. *J Laparoendosc Surg* 1991;1:269-77.
- Stoppa RE, Warlaumont CR, Verhaeghe PJ, Romero ER. Prosthetic repair in the treatment of groin hernias. *Int Surg* 1986;71:154-8.
- Wantz GE. El abordaje preperitoneal y la plástica protésica en la hernia inguinal [comentario especial]. En: Nyhus LM, Condon RE, editores. *Hernia*. 3.ª ed. Buenos Aires: Panamericana, 1991; p. 200-24.
- Van Damme JP. A preperitoneal approach in the prosthetic repair of inguinal hernia. *Int Surg* 1985;70:223-6.
- Solorzano CC, Minter RM, Childers TC, Kilkenny JW, Vauthey JN. Prospective evaluation of the giant prosthetic reinforcement of the visceral sac for recurrent and complex bilateral inguinal hernias. *Am J Surg* 1999;177:19-22.
- Rignault DP. Properitoneal prosthetic inguinal hernioplasty through a pannestiel approach. *Surg Gynecol Obstet* 1986;163:465-8.
- Stoppa RE, Warlaumont CR. El abordaje preperitoneal y la plástica protésica en la hernia inguinal. En: Nyhus LM, Condon RE, editores. *Hernia*. 3.ª ed. Buenos Aires: Panamericana, 1991; p. 200-24.
- Gross E, Köföncü O. Preperitoneal implantation of dacron sheet for repair of recurrent and bilateral groin hernias. *Zentralbl Chir* 1994; 119:207-13.
- Rives JL. Surgical treatment of the inguinal hernia with Dacron patch. *Int Surg* 1967;47:361-71.
- Patiño JF, García-Herreros LG, Zundel N. Inguinal hernia repair. The Nyhus posterior preperitoneal operation. *Surg Clin North Am* 1998;78:6:1063-74.
- Pollak R, Nyhus LM. Complications of preperitoneal hernia repair. *Prob Gen Surg* 1986;3:343-9.

30. Issa M, Noundou PM, Kauny Y, Miclo S, Holderbach LJ. La cure de la hernie de l'aine par voie médiane préperitonéale avec une plaque de Dacron. *J Chir* 1986;123:435-8.
31. Mazingo DW, Walters MJ, Otchy DP, Rosenthal D. Properitoneal synthetic mesh repair of recurrent inguinal hernias. *Surg Gynecol Obstet* 1992;174:33-5.
32. Sales R, Piedrafita E, Velasco M, Puig La Calle J, Rius X, López Gibert J. La vía preperitoneal en la reparación de la hernia inguinal recidivada. Resultados del tratamiento en 62 herniorrafias. *Cir Esp* 1992;51:187-9.
33. Celdrán A, Vorwald P, Meroño E. A single technique for polypropylene mesh hernioplasty of inguinal and femoral hernias. *Surg Gynecol Obstet* 1992;175:359-61.
34. Dávila D, Trullenque R. Vía preperitoneal en el tratamiento de las hernias de la ingle. Técnica e indicaciones. En: Porrero J.L. *Cirugía de la pared abdominal*. Barcelona: Masson S.A., 1997, p. 118-28.
35. Shamberger RC, Ottinger LW, Malt RA. Arterial injuries during inguinal herniorrhaphy. *Ann Surg* 1984;200:83-5.
36. Seid AS, Amos E. Entrapment neuropathy in laparoscopic herniorrhaphy. *Surg Endosc* 1994;8:1050-3.
37. Tetik C, Arregui ME, Dulucq JL, Fitzgibbons RJ, Franklin ME, McKernan JB, et al. Complications and recurrences associated with laparoscopic repair of groin hernias. *Surg Endosc* 1994;8:1316-23.
38. Margolis JS, Braun RA. Preperitoneal versus classical hernioplasty. *Am J Surg* 1971;121:641-3.
39. Peacock EE. Subcutaneous extraperitoneal repair of ventral hernias: a biological basis for fascial transplantation. *Ann Surg* 1975;181:722-25.
40. Picazo JS. Descripción de la hernioplastia preperitoneal en M. Repercusiones vasculares y estudio comparativo multivariante con otras reparaciones herniarias [tesis doctoral]. Madrid: Universidad Complutense, 1998.
41. Fowler R. The applied surgical anatomy of the peritoneal fascia of the groin and the "secondary" internal inguinal ring. *Aust N Z J Surg* 1975;45:8-14.
42. Wantz GE. Testicular atrophy as a sequela of inguinal hernioplasty. *Int Surg* 1986;71:159-63.
43. Wantz GE. Atrofia testicular y neuralgia crónica residual como riesgos de la hernioplastia inguinal. *Clin Quir Nort Am* 1993;3:613-24.
44. Greenburg AG. Revisiting the recurrent groin hernia. *Am J Surg* 1987;154:35-40.
45. Rhodes RS. Ambulatory surgery and the societal cost of surgery. *Surgery* 1994;116:938-40.
46. Malangoni MA, Condon RE. Preperitoneal repair of acute incarcerated and strangulated hernias of the groin. *Surg Gynecol Obstet* 1986;162:65-7.
47. Read RC. Bilaterality and the prosthetic repair of large recurrent inguinal hernias. *Am J Surg* 1979;138:788-93.
48. Lichtenstein IL. *Hernia repair without disability*. St. Louis: C.V. Mosby, 1970.