

Morbilidad precoz, temprana y tardía de la eventroplastia laparoscópica y tolerancia de la malla bilaminar (Parietex®) intraabdominal

Alfredo Moreno-Egea^a, José Antonio Torralba^a, Enrique Girela^b, Miguel Corral^b, Joana Miquel^c, Marina Bento^c, Joaquin Cartagena^c, Juan Pablo Vicente^c y José Luis Aguayo^a
Unidad de Pared Abdominal. ^aServicio de Cirugía. Hospital J.M. Morales Meseguer. Murcia. ^bServicio de Radiodiagnóstico. Hospital J.M. Morales Meseguer. Murcia. ^cServicio de Anestesia y Reanimación. Hospital J.M. Morales Meseguer. Murcia. España.

Resumen

Introducción. La reparación de las hernias incisionales mediante laparoscopia es una opción terapéutica todavía controvertida y cuya morbilidad es poco conocida, principalmente a medio y largo plazo.

Objetivo. Evaluar la morbilidad postoperatoria de la eventroplastia laparoscópica, y analizar qué factores clínicos podrían relacionarse con ella.

Pacientes y métodos. Estudio prospectivo de 86 pacientes operados de eventración mediante cirugía endoscópica. Se evalúan parámetros clínicos (edad, sexo, enfermedades asociadas, cirugía abdominal previa, localización y tipo de defecto), complicaciones postoperatorias (hematomas, seromas, obstrucción intestinal, fístulas, infecciones, etc.), tolerancia y valoración estética parietal y tasa de recidivas. El seguimiento medio (100%) ha sido de 42 meses (rango, 1-5 años) y ha incluido evaluación clínica y ecográfica.

Resultados. La morbilidad postoperatoria global fue del 23,2%, con un caso de mortalidad tras sepsis por perforación intestinal, y una tasa de reingresos y de recidivas del 3,5%. Se han demostrado relaciones estadísticamente significativas entre las complicaciones y la localización infraumbilical ($p < 0,001$), la edad mayor de 60 años y el sexo femenino ($p < 0,05$). El estudio ultrasónico dinámico ha demostrado un 91 y un 94% de pacientes libres de adherencias al año y 3 años, respectivamente. La valoración estética de la

pared a los 3 años ha demostrado asimetrías persistentes en el 5% de los pacientes y un grado de satisfacción personal del 92%.

Conclusiones. La morbilidad de la eventroplastia laparoscópica no es despreciable. El cirujano debe de conocer estas complicaciones y estar en condiciones de poder tratarlas de forma adecuada. Aconsejamos durante el período de aprendizaje seleccionar hernias incisionales de pacientes varones, menores de 65 años, con defectos inferiores a 12 cm y de localización no infraumbilical.

Palabras clave: *Hernia incisional. Laparoscopia. Morbilidad. Reintervenciones.*

EARLY, MEDIUM- AND LONG-TERM MORBIDITY OF LAPAROSCOPIC VENTRAL HERNIOPLASTY AND TOLERANCE TO THE DOUBLE-LAYER INTRA-ABDOMINAL MESH (PARIETEX®)

Introduction. Laparoscopic repair of incisional hernias is still controversial and morbidity, especially in the medium- and long-term, has not been determined.

Objective. To evaluate postoperative morbidity in laparoscopic ventral hernioplasty and analyze the clinical factors that could be related.

Patients and methods. We performed a prospective study of 86 patients who underwent endoscopic surgery for ventral hernias. Clinical variables (age, sex, associated diseases, previous abdominal surgery, location and type of defect), postoperative complications (hematomas, seromas, intestinal obstruction, fistulae, infections, etc), tolerance, cosmetic results, and recurrence rate were evaluated. The mean follow-up (100%) was 42 months (range: 1-5 years) and included clinical and ultrasonographic evaluation.

Correspondencia: Dr. A. Moreno-Egea.
Unidad de Pared Abdominal. Hospital J.M. Morales Meseguer.
Avda. Primo de Rivera, 7 –Edificio Berlín– 5.º D.
30008 Murcia. España.
Correo electrónico: amorenoe@worldonline.es

Manuscrito recibido el 5-6-2003 y aceptado el 26-6-2003.

Results. Overall postoperative morbidity was 23.2%. One patient died after sepsis due to intestinal perforation. The readmission and recurrence rate was 3.5%. Statistically significant correlations were found between complications and infraumbilical location ($p < 0.001$), age greater than 60 years, and female sex ($p < 0.05$). Dynamic ultrasonography revealed that 91% and 94% of patients were free of adhesions at 1 and 3 years, respectively. Cosmetic evaluation of the abdominal wall showed persistent asymmetry in 5% of the patients. The degree of personal satisfaction was 92%.

Conclusions. The morbidity associated with laparoscopic ventral hernioplasty is not inconsiderable. Surgeons should be aware of these complications and be able to treat them appropriately. We recommend that during the learning period incisional hernias in male patients aged less than 65 years with defects of less than 12 cm and non-infraumbilical location should be selected.

Key words: Incisional hernia. Laparoscopy. Morbidity. Reinterventions.

Introducción

La reparación laparoscópica de las hernias incisionales es una novedosa opción técnica que intenta mejorar los resultados de la cirugía convencional¹⁻⁶. La validación de esta técnica como verdadera opción quirúrgica debe cimentarse en el conocimiento preciso de su morbimortalidad, secuelas, recidivas, así como de su calidad de vida y facilidad de aprendizaje para la mayoría de los cirujanos. La morbilidad intraoperatoria ha sido descrita en detalle con el desarrollo de la técnica, pero la derivada del seguimiento de los pacientes es poco conocida y habitualmente se ha menospreciado considerándola como de "complicaciones menores". El presente trabajo pretende describir y analizar las complicaciones y reoperaciones tratadas durante el seguimiento de los pacientes operados por eventroplastia laparoscópica.

Pacientes y métodos

Pacientes

Desde enero de 1998 a diciembre de 2002 se ha intervenido a 86 pacientes diagnosticados de eventración mediante cirugía laparoscópica. Todos los pacientes eran evaluados en una unidad de pared abdominal, fueron informados debidamente de su proceso y se obtuvo el adecuado consentimiento.

Criterios de inclusión

Se incluyó a los pacientes mayores de 30 años que comprendieron y aceptaron el consentimiento informado para hernia incisional por laparoscopia, con un defecto parietal total mayor de 4 cm e inferior o igual a 15 cm (excepto en defectos no de línea media), y sin lesiones cutáneas. Se excluyó a los pacientes neoplásicos, con infección aguda o riesgo de sepsis, mentalmente incompetentes o sin el consentimiento informado.

Técnica quirúrgica

La reparación se realiza mediante anestesia general y neumoperitoneo, con aguja de Veress, habitualmente a la altura subcostal izquierda. La posición de los tres trocares depende del tamaño, localización y número de los defectos parietales existentes, usualmente se realizan en línea a lo largo del flanco izquierdo (2 de 5 mm y uno de 10 mm). Tras una adecuada adhesiolisis, se reduce el contenido herniario y se valora el tamaño del defecto. Se utiliza una malla bilaminar que sobrepase todos los márgenes, al menos en 3 cm, se referencia en sus extremos con un punto dejando un cabo largo, y se introduce por el trocar de 10 mm, extendiéndola cerca del defecto. Con una aguja atrapa suturas (Gore suture passer instrument, Gore-Tex®, Flagstaff, Arizona, USA) se punciona la pared abdominal en las 4 localizaciones predeterminadas, se cogen los hilos y se extraen de la pared abdominal. Una vez colocada cubriendo el defecto se fija con una corona de grapas helicoidales. Se retiran los trocares bajo visión directa, se cortan los hilos de tracción sin anudar cuidando que queden por debajo de la piel, se vacía el neumoperitoneo y se concluye la intervención.

Material implantado

Hemos utilizado siempre una malla bilaminar, de doble capa, por un lado un poliéster multifibra tridimensional con estructura hexagonal de 1,5 mm de espesor y tamaño del poro superior a 700 μ m, y por otro una membrana antiadherente hidrofílica y reabsorbible de colágeno (atelocolágeno oxidado tipo I, polietilenglicol y glicerol) (Parietex composite®, Sofradim, Villefranche sur Saone, France).

Seguimiento

Todos los pacientes eran incluidos en un protocolo de seguimiento en el hospital de día quirúrgico, y revisados en consulta a la semana, al mes, a los seis meses y cada año (mediante examen físico y ecografía o tomografía en caso de duda diagnóstica). Los parámetros evaluados fueron:

– *Clinicos:* edad, sexo, enfermedades asociadas, cirugía previa y tipo de hernia, según la clasificación de Chevrel⁷.

– *Complicaciones postoperatorias:* seromas (definición clínica: colección líquida que persiste más de 4 semanas o causa molestias locales), hematomas, infección, dolor, íleo prolongado (> 24 h), obstrucción intestinal, etc.

– *Recurrencias* (clínica y confirmada mediante tomografía axial computarizada [TAC]).

– *Tolerancia del material:* se ha realizado un estudio adherencial al año y a los 3 años del seguimiento (85 y 39 pacientes, respectivamente) mediante: a) valoración clínica (presencia de dolor cólico, episodios de suboclusión intestinal o ingresos por obstrucción intestinal), y b) valoración por técnicas de imagen (ecografía o TAC) para descartar la presencia de adherencias de la pared abdominal. Mediante ecografía en tiempo real se valora el deslizamiento de las vísceras abdominales respecto de la pared abdominal durante los movimientos respiratorios y la compresión con el transductor. Se considera la existencia de adherencias cuando el deslizamiento es inferior a 1 cm (en condiciones normales la amplitud del movimiento es de unos 2-5 cm)⁸. En ocasiones, la TAC también fue útil para la detección de adherencias, siendo signos sugestivos la existencia de un largo segmento de un asa intestinal íntimamente apuesta contra la pared abdominal sin la interfase grasa epiploica normal y con angulaciones anómalas (fig. 1). En estos casos se pudo comprobar el diagnóstico mediante ecografía dinámica. Dicho estudio fue realizado por los 2 radiólogos pertenecientes a la Unidad de Pared Abdominal (EGB y MCC).

– *Valoración estética parietal a los 3 años (39 pacientes):* se realiza una exploración física de la pared abdominal, anotando la persistencia de asimetrías o tumoración en el sitio del defecto primario (protrusión sobre la malla del contenido abdominal), y una encuesta sobre el grado de satisfacción parietal conseguido con la cirugía (muy satisfactoria, satisfactoria o poco satisfactoria).

El seguimiento medio (100%) ha sido de 42 meses (mediana, 40; rango, 10-52 meses). El estudio estadístico ha sido realizado mediante el test de χ^2 de Pearson, considerando como nivel de significación un valor de $p < 0,05$.

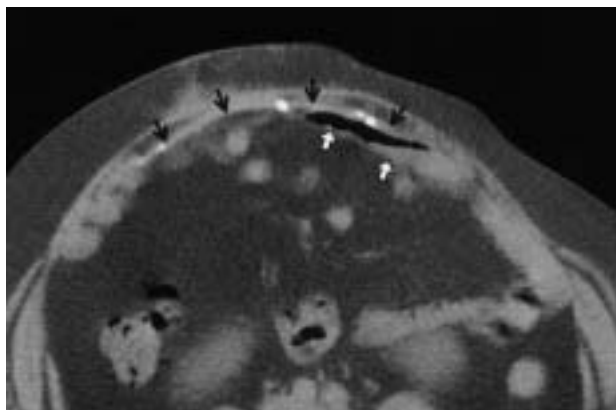


Fig. 1. Imagen sugestiva de adherencias tras estudio tomográfico. Tramo largo y rectificado de un asa (flechas blancas), íntimamente apuesto con la pared abdominal posterior sin interfase grasa.

Resultados

Morbilidad postoperatoria inmediata

Las características clínicas de los pacientes se detallan en la tabla 1 y la morbilidad postoperatoria global en la tabla 2. En el postoperatorio inmediato, una paciente presentó vómitos e intolerancia oral, a las 24 h se reintervino de urgencias con la sospecha de sepsis intraabdominal, y se encontró una perforación intestinal no isquémica en el asa que se había reducido del defecto, se realizó

TABLA 1. Características clínicas de los pacientes operados

	Mediante laparoscopia de eventración (n = 86)
Edad media (rango)	58,6 (31-80)*
Sexo	
Varón	31 (36)*
Mujer	55 (64)*
Clasificación SWR	
Sitio	
Línea media	
Supraumbilical	16
Yuxtaumbilical	26
Infraumbilical	4
Xifopúbica	4
No línea media	
Subcostal	1
Transversa	4
Iliaca	6
Lumbotomía	3
Tamaño (cm)	
< 5	22
5-10	30
10-15	24
> 15	10
Recidiva	
R0	62
R1	15
R2	6
R3	3
Número de defectos	
Único	68 (79)*
Múltiples	18 (21)*

*Los datos se expresan en valor absoluto (porcentaje). SWR: size, wide, reoperation.

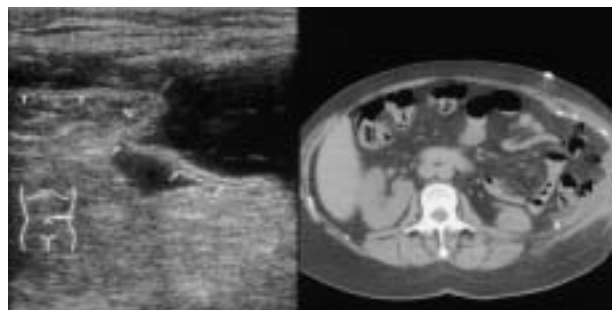

Fig. 2. Imagen ecográfica y tomográfica de un seroma (*). La estructura bilaminar de la malla (flechas) es visible en la imagen ultrasonográfica.

una resección intestinal y se retiró la malla, se cerró la pared abdominal de forma primaria. La paciente fue llevada a la UCI, pero evolucionó hacia un fracaso multiorgánico y falleció a las 8 h de la reintervención (unas 48 h de la cirugía laparoscópica).

Morbilidad postoperatoria precoz (< 30 días)

Se produjeron 3 reingresos hospitalarios (3,5%): el primero a los 7 días por una celulitis subcutánea, la ecografía diagnosticó un infarto epiploico en la interfase malla-piel, se ingresó 48 h y fue dado de alta sin precisar cirugía; el segundo a los 9 días por una colección subcutánea con molestias locales, se realizó su drenaje por punción (cultivo negativo) y fue dado de alta en 24 h, con compresión local sin nueva recidiva (fig. 2), y el tercero a los 11 días por una obstrucción intestinal, fue reoperado, y se encontró como causa unas adherencias enteroentéricas (no a la malla ni a las suturas helicoidales).

TABLA 2. Morbilidad postoperatoria tras la eventroplastia laparoscópica

Inmediata (n = 86)	Hemorragia (hipovolemia)	–
	Peritonitis (sepsis/FMO)	1 (1,2)*
	Dolor abdominal (parietal)	–
	Ileo prolongado	1 (1,2)
Temprana (< 30 días) (n = 85)	Hematoma	6 (7)
	Seroma	5 (5,8)
	Obstrucción intestinal	–
	Infección de la herida	–
	Celulitis (subcutánea)	1 (1,1)*
Tardía (> 30 días) (n = 85)	Hematoma organizado	2 (2,3)*
	Seroma crónico o recurrente	–
	Obstrucción intestinal	–
	Fistulas (intestinales)	–
	Dolor crónico	–
	Infección de la malla (rechazo)	–
	Recidiva	3 (3,5)*
	Recidiva traumática	1 (1,1)**

Reoperaciones. *Los datos se expresan en valor absoluto (porcentaje). FMO: fracaso multiorgánico.

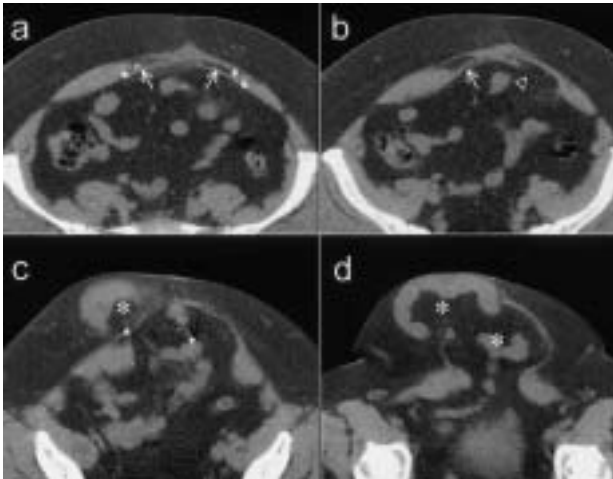


Fig. 3. Recidiva de eventración valorada mediante tomografía. En el corte más alto (a) se puede ver la malla (flechas blancas) bien situada, pero en un plano inferior (b) se aprecia desinsertada (cabeza de flecha). En (c) y (d) se aprecian la gran eventración recidivada y una de las grapas de fijación suelta en la cavidad (flecha negra).

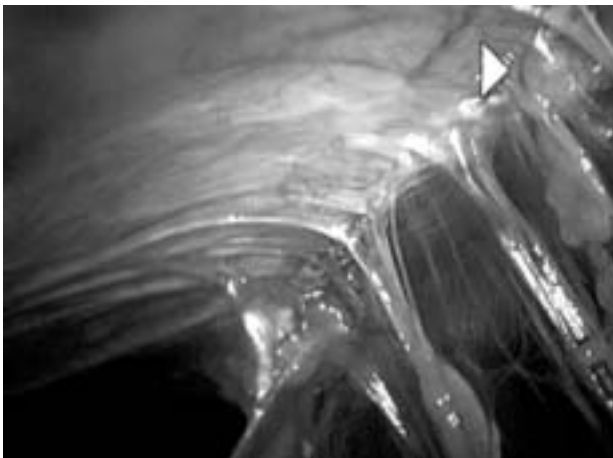


Fig. 4. Adherencias fílmicas, laxas y no vascularizadas, en una reoperación por laparoscopia.

Morbilidad postoperatoria tardía (> 30 días)

Durante el seguimiento se diagnosticaron 3 recidivas puestas de manifiesto clínicamente al mes (2 casos) y a los 3 meses (1 caso) (fig. 3). Las 3 fueron confirmadas por TAC antes de plantear la reintervención. Las 2 pacientes con recidivas detectadas al mes fueron reintervenidas por laparoscopia 3 meses después, en ambos casos se objetivaron grapas helicoidales sueltas, lo que indicaba como causa del fracaso una incorrecta fijación parietal de la malla. La tercera recidiva correspondía a una paciente que precisó 2 prótesis para reparar el gran defecto inicial. Se intervino a los 15 meses mediante cirugía abierta, y se comprobó el inadecuado tamaño de las mallas empleadas. Además, una paciente con seguimiento normal, padeció a los 12 meses un accidente de tráfico con traumatismo parietal, que causó una nueva

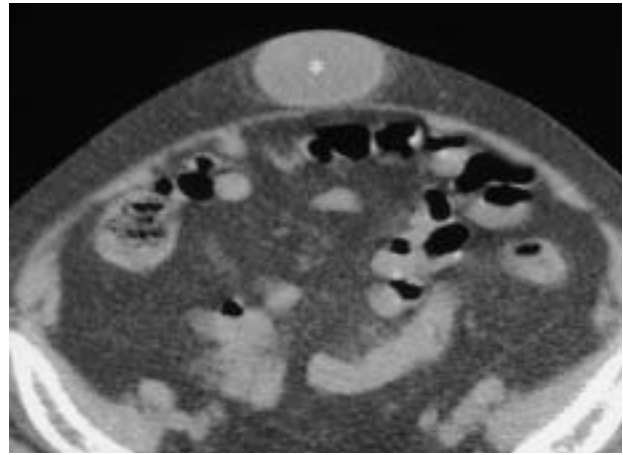


Fig. 5. Imagen tomográfica de un hematoma organizado (*), con un año de evolución.

hernia ventral contralateral al defecto inicial y localizada sobre la línea de Spiegel. Tras estudio tomográfico, fue reintervenida por laparoscopia superponiendo una malla gigante sobre la prótesis inicial y cubriendo el nuevo defecto lateroventral. En todos los casos reintervenidos se demostró la buena integración de la prótesis a la pared abdominal posterior y la existencia de adherencias fílmicas del epiplón a la malla, laxas, fácilmente separables y no vascularizadas (fig. 4). Durante el seguimiento a largo plazo de los pacientes con hematomas (6 casos), encontramos que en 2 de ellos se organizaron formando una tumoración dura, fija y no dolorosa, invariable tras un año de evolución (fig. 5). En ambos pacientes se realizó una tumorrectomía simple sin apreciar problemas en la integración de la malla.

Test de tolerancia del material

Todos los pacientes de esta serie presentaron una buena tolerancia al material implantado, sin encontrarse datos clínicos relacionados o consultas hospitalarias (náuseas, vómitos, diarreas, distensión abdominal, dolores cólicos abdominales, fístulas o rechazos). El estudio ecográfico dinámico demostró un 91,7% (78/85) de pacientes libres de adherencias al año y un 94,8% (37/39) a los 3 años, hecho que confirma la adecuada reperitonización de la malla en la cavidad intraabdominal.

Valoración estética parietal

La valoración estética de la pared abdominal a los 3 años ha demostrado asimetrías persistentes en el 5,1% de los casos, 2 pacientes con defectos iniciales únicos superiores a 12 cm. El grado de satisfacción global de esta técnica ha sido del 92% (muy satisfactoria 82%, satisfactoria 10% y poco satisfactoria 7,7%).

El análisis estadístico ha demostrado la existencia de relación significativa entre la morbilidad postoperatoria y la localización infraumbilical ($p = 0,0001$), la edad superior a los 60 años ($p = 0,002$) y el sexo femenino

($p = 0,01$), y no se ha encontrado relación con otros parámetros como el número o tamaño de los defectos parietales ($p = 0,14$).

Discusión

La cirugía laparoscópica de la hernia ventral se ha considerado como una técnica sencilla y de fácil realización para la mayoría de los cirujanos. Teóricamente es una opción atractiva para evitar un traumatismo sobre la zona reparada, mejorar la visión del defecto, minimizar el riesgo de contaminación, facilitar la realización de una plastia sin tensión y evitar la necesidad de grandes incisiones¹⁻⁶, pero nos obliga a invadir la cavidad intraabdominal y a dejar en ella una malla, con el posible riesgo de lesiones viscerales, de formación de adherencias y dudas sobre su comportamiento y tolerancia a largo plazo⁹⁻¹⁰.

El episodio postoperatorio inmediato más grave que se puede presentar es la contaminación peritoneal por una lesión intestinal inadvertida, riesgo que parece oscilar entre un 2-4%, y ser más común durante el período de aprendizaje¹¹⁻¹³. Se han descrito dos mecanismos de producción de dicha lesión: a) por traumatismo directo durante la adhesiolisis, con tijeras o bisturí, pero sin manifestación intraoperatoria, y b) por lesión indirecta durante la disección con alguna fuente de energía y formación de una escara o tejido isquémico que posteriormente se necrosa y desprende causando la perforación^{14,15}. Nuestro caso presenta una tercera posibilidad, c) las maniobras de tracción pueden llevar consigo una reducción en bloque del contenido visceral localizado en el subcutáneo dentro del saco ventral y provocar algún desgarro de la pared intestinal. En este caso, destaca la existencia de un período ventana de casi 24 h, donde el paciente permanece asintomático y con exploración abdominal normal. La instauración de la sepsis sólo fue precedida de algún vómito como pródromo aislado (sin fiebre, dolor abdominal, defensa, etc.) y la sospecha clínica se realizó según la hipotensión y los signos de hipoperfusión periférica. También es destacable la rapidez del desenlace, a pesar de la pronta reintervención, de la retirada de la malla y de ser un paciente sin morbilidad asociada. Para evitar esta complicación, Salameh et al aconsejan una adecuada formación en la técnica de la eventroplastia laparoscópica guiada por un cirujano experimentado¹².

Los seromas son la complicación más frecuentemente referida en la bibliografía, entre un 1 y un 16%^{4,15}. En nuestra serie son poco frecuentes, posiblemente debido al uso de una malla bilaminar más porosa y fibroplásica que la de politetrafluoroetileno, más utilizada en la bibliografía y con una incidencia clínica superior, del 35% y ecográfica del 100%^{1,2,16-20}. A pesar de ello, suelen desaparecer en el transcurso de varias semanas o meses de forma espontánea y no suelen tener repercusión clínica. Los hematomas han sido más importantes desde el punto de vista de la evolución, ya que hemos comprobado que en ocasiones pueden persistir más de un año y precisar una nueva cirugía. Esta complicación puede relacionarse con la persistencia de restos de epiplón atrapa-

dos en el saco herniario en la interfase malla-piel, hipótesis sugerida por los radiólogos en los sucesivos controles de imagen (eco/TAC). Aunque los seromas y hematomas se han relacionado con el número y tamaño de los defectos, nuestro estudio estadístico no ha demostrado ninguna relación significativa entre dichas complicaciones y las características de los defectos de la pared abdominal.

En la bibliografía, las recidivas oscilan entre el 0 y el 11%, pero los seguimientos referidos son todavía pequeños. El mayor seguimiento medio publicado es el de LeBlanc et al, con 51 meses y una tasa de recidivas del 9%¹⁷. Nuestra tasa total de recidivas (4,6%) es significativamente inferior, con un seguimiento medio comparable (42 meses) y utilizando un sólo mecanismo de fijación de la malla: *tacker* intraabdominales, sin suturas transabdominales. Por ello, al igual que Carbajo et al, empleamos como único medio de fijación de la malla la sutura intraabdominal¹⁶. Aunque la experiencia es todavía limitada, las recidivas parecen explicarse por defectos de la propia técnica: mallas pequeñas, fijación inadecuada, efectos inadvertidos y retracción de las mallas^{3,14-17}. En nuestra serie las 3 recidivas respondieron a los 2 primeros problemas, por ello aconsejamos, siempre que sea posible, realizar la reparación con una única malla gigante y verificar su fijación mediante algunas tracciones instrumentales antes de retirar el neoperitoneo. Además, a diferencia de LeBlanc et al, todas nuestras recidivas fueron diagnosticadas de forma precoz, apoyando la idea de que los fallos de esta técnica son consecuencia de errores en su realización y su diagnóstico se puede realizar con un seguimiento adecuado. Las reoperaciones nos han permitido observar la correcta integración del material implantado en la pared abdominal posterior. Existen pocas referencias en la bibliografía sobre la tolerancia de los materiales implantados en la cavidad intraabdominal mediante cirugía laparoscópica y la situación estética final de esta reparación. Los estudios experimentales de Martijne²¹ y clínicos de Balique et al²², como el nuestro, parecen confirmar la buena tolerancia de la malla bilaminar, con una formación de adherencias subclínicas inferior al 10%, y el mantenimiento a los 5 años de una pared abdominal simétrica y tensa en el 96% de los pacientes. Pero es reseñable que algunos pacientes con defectos grandes no recuperaron una pared estéticamente aceptable con esta técnica, y precisaron ortesis para sus labores habituales.

Como conclusiones, debe reseñarse que el cirujano que se inicia en la eventroplastia laparoscópica debería conocer todas sus posibles complicaciones y estar en condiciones de poder tratarlas de forma adecuada, tanto por vía laparoscópica como por vía abierta, si es necesario. Debería saber evaluar a los pacientes de forma periódica, para poder verificar sus propios resultados y los posibles beneficios de esta técnica en sus manos y en sus pacientes. Basándonos en nuestra experiencia, aconsejamos seleccionar a los enfermos durante el período de aprendizaje de la siguiente manera: en los primeros 20-30 casos, varones menores de 65 años, con defectos inferiores a 12 cm y de localización no infraumbilical.

Bibliografía

1. Moreno-Egea A, Lirón R, Girela E, Aguayo JL. Laparoscopic repair of ventral and incisional hernias using a new composite mesh (Parietex®): initial experience. *Surgical Laparosc Endosc* 2001;11:103-6.
2. Moreno-Egea A, Castillo JA, Girela E, Canteras M, Aguayo JL. Outpatient laparoscopic incisional hernioplasty: our experience in 55 cases. *Surg Laparosc Endosc* 2002;12:171-4.
3. Park A, Birch DW, Lovrics P. Laparoscopic and open incisional hernia repair: a comparison study. *Surgery* 1998;124:816-22.
4. Toy FK, Carey RW. Prospective, multicenter study of laparoscopic ventral hernioplasty: preliminary results. *Surg Endosc* 1998;12:955-9.
5. Tsimoyiannis EC, Tassis A, Glantzounis G, Jabarin M, Siakas P, Tzourou H. Laparoscopic intraperitoneal onlay mesh repair of incisional hernia. *Surg Laparosc Endosc* 1998;8:360-2.
6. Scott J, Park AE, Witzke D, Mastrangelo MJ. Laparoscopic incisional/ventral herniorrhaphy: a five year experience. *Hernia* 1999;4:209-14.
7. Chevrel JP, Rath AM. Clasificación de incisionales hernias of the abdominal wall. *Hernia* 2000;4:7-11.
8. Sigel B, Golub RM, Loiacono LA. Technique of ultrasonic detection and mapping of abdominal wall adhesions. *Surg Endosc* 1991;5:161-5.
9. Leber GE, Garb JL, Alexander AL, Reed WP. Long-term complications associated with prosthetic repair of incisional hernias. *Arch Surg* 1998;133:378-82.
10. Miller K, Junger W. Ileocutaneous fistula formation following laparoscopic polypropylene mesh hernia repair. *Surg Endosc* 1997;11:772-3.
11. Goodney PP, Birkmeyer CM, Birkmeyer JD. Short-term outcomes of laparoscopic and open ventral hernia repair. A meta-analysis. *Arch Surg* 2002;137:1161-5.
12. Salameh JR, Sweeney JF, Graviss EA, Essien FA, Williams MD, Awad S, et al. Laparoscopic ventral hernia repair during the learning curve. *Hernia* 2002;6:182-7.
13. Ben-Haim M, Kuriansky J, Tal R, Zmora O, Mintz Y, Rosin D, et al. Pitfalls and complications with laparoscopic intraperitoneal expanded polytetrafluoroethylene patch repair of postoperative ventral hernia. Lesson from the first 100 consecutive cases. *Surg Endosc* 2002;16:785-8.
14. Heniford BT, Park A, Ramshaw BJ, Voeller G. Laparoscopic ventral and incisional hernia repair in 407 patients. *J Am Coll Surg* 2000;190:645-50.
15. Ramshaw BJ, Esartia P, Schwab J. Comparison of laparoscopic and open ventral herniorrhaphy. *Am Surg* 1999;65:827-31.
16. Carbajo MA, Martín del Olmo JC, Blanco JI, De la Cuesta C, Toledano M, Martín F, et al. Laparoscopic treatment vs open surgery in the solution of major incisional and abdominal wall hernias with mesh. *Surg Endosc* 1999;11:32-5.
17. LeBlanc KA, Booth WV, Whitaker JM, Bellanger DE. Laparoscopic incisional and ventral herniorrhaphy in 100 patients. *Am J Surg* 2000;180:193-7.
18. Bellón JM, García A, Jurado F, Carrera A, Bujan J. Reparación de defectos de pared abdominal con prótesis composite. Estudio del comportamiento peritoneal. *Cir Esp* 2000;67:432-7.
19. Bellón JM, Contreras L, Pascual G y Bujan J. Neoperitoneal formation after implantation of various biomaterials for the repair of abdominal wall defects in rabbits. *Eur J Surg* 1999;165:145-50.
20. Susmallian S, Gewurtz G, Ezri T, Charuzi I. Seroma after laparoscopic repair of hernia with PTFE patch: is it really a complication? *Hernia* 2002;5:139-41.
21. Riet M, Steenwijk P, Bonthuis F, Marquet RL, Steyerberg EW, Jeekel J, et al. Prevention of adhesion to prosthetic mesh. Comparison of different barriers using an incisional hernia model. *Ann Surg* 2003;237:123-8.
22. Balique JG, Alexandre JH, Arnaud JP, Benchetrit S, Fagniez PL, Flament JB, et al. Intraperitoneal treatment of incisional and umbilical hernias: intermediate results of a multicenter prospective clinical trial using an innovative composite mesh. *Hernia* 2000;4:10-6.