

Revisión de conjunto



Drenaje de colecciones abscesificadas abdominales. Ventajas del uso de fibrinolíticos

Miguel Ángel de Gregorio^a, José María Miguelena^b y Joaquín Medrano^a

^aUnidad de Cirugía Mínimamente Invasiva Guiada por Imagen. Hospital Clínico Universitario Lozano Blesa. Universidad de Zaragoza. Zaragoza. España.

^bServicio de Cirugía General. Hospital Universitario Miguel Servet. Universidad de Zaragoza. Zaragoza. España.

Resumen

El drenaje percutáneo mediante catéter con guía de imagen es el tratamiento estándar de los abscesos abdominales. En muchos casos debería ser considerado el tratamiento de elección, pero hay circunstancias especiales que requieren otros tratamientos específicos. Los abscesos típicos localizados en órganos de parénquimas sólidos y en el seno del peritoneo son fácilmente diagnosticados por los diferentes medios de imagen y se pueden drenar de manera eficiente. Los abscesos múltiples, tabicados y grandes requieren una cuidadosa implantación de uno o varios catéteres. El manejo de catéteres requiere irrigación con suero para evitar su obstrucción. A pesar del uso adecuado de estas irrigaciones con suero y de que se utilicen catéteres grandes, en algunos casos falla el drenaje y es necesario recurrir a la cirugía convencional. En estos casos seleccionados donde ha fallado el drenaje convencional, los agentes fibrinolíticos han sido eficaces para acortar el tiempo de drenaje y la estancia hospitalaria. Hay controversia acerca del uso de fibrinolíticos en el drenaje de ciertas áreas anatómicas, como el páncreas y el bazo, por lo que se exige una selección cuidadosa de la técnica. La colaboración interdisciplinaria propicia el éxito. En este artículo se revisa el estado de la práctica con el uso de fibrinolíticos para mejorar el tratamiento percutáneo mediante catéter de abscesos abdominales.

Palabras clave: *Drenaje percutáneo. Absceso. Urocinasa.*

ABDOMINAL ABSCESS DRAINAGE. ADVANTAGES OF FIBRINOLYTIC AGENTS

Image-guided percutaneous abscess drainage has become the standard method of treatment for most abdominal abscesses. In many cases, it should be considered the treatment of choice, but there are certain circumstances that require specific approaches and methods. Typical abscesses within solid parenchymal organs or those in the peritoneal spaces can be reliably detected by imaging techniques and efficiently drained. Abscesses that are multiple or long and circuitous require careful placement of one or more catheters. Management of the drainage catheters includes irrigation with saline solution to prevent obstruction. Despite the use of saline irrigations and large caliber catheters, catheter drainage sometimes fails and conventional surgery is required. In selected cases, fibrinolytic agents have been proved to be effective in shortening drainage times and length of hospital stay. The use of fibrinolytic agents in the drainage of some anatomical sites, such as the spleen and pancreas, is controversial and the technique should be meticulously selected. Successful treatment is most likely when an interdisciplinary approach is used. The present article reviews the state of the art of the use of fibrinolytic agents to improve percutaneous abdominal abscess drainage.

Key words: *Percutaneous drainage. Abscess. Urokinase.*

Correspondencia: Prof. M.A. de Gregorio.
Unidad de Cirugía Mínimamente Invasiva Guiada por Imagen.
Hospital Clínico Universitario Lozano Blesa.
Universidad de Zaragoza.
San Juan Bosco, 15. 50009 Zaragoza. España.
Correo electrónico: mgregori@unizar.es

Manuscrito recibido el 26-10-2004 y aceptado el 22-2-2005.

Introducción

El tratamiento de las colecciones abscesificadas intra-abdominales ha cambiado de manera sustancial en las últimas 2 décadas. Clásicamente, la cirugía abierta ha desempeñado un papel relevante en la evacuación y curación de las colecciones infectadas abdominales. Diversas circunstancias han contribuido a que el médico inter-

De Gregorio MA, et al. Drenaje de colecciones abscesificadas abdominales. Ventajas del uso de fibrinolíticos

vencionista tome un especial protagonismo en esta parcela terapéutica. Entre estas circunstancias destacan los avances en las técnicas de imagen, como la tomografía computarizada y la ecografía, el diseño de pequeños materiales de acceso y drenaje poco traumáticos, y la tendencia y demanda generalizada de la mínima invasión, tanto por parte del paciente como del médico. Surge un nuevo quehacer médico que se imbrica en otras tareas que también se realizan con las manos, *kheiros*. En este caso, el trabajo se realiza con pequeñas y sofisticadas herramientas guiadas por medio de imagen. McFadzean et al¹ publicaron por primera vez en 1953 el tratamiento de 14 abscesos piógenos de hígado mediante aspiración cerrada y antibióticos.

Desde este primer artículo se han realizado múltiples publicaciones en las que se han valorado los resultados y los beneficios de esta técnica percutánea^{2,3}, de tal forma que en el momento actual pocos discuten que el drenaje percutáneo de los abscesos abdominales con guía de imagen es el tratamiento de elección de esta enfermedad⁴.

El éxito clínico obtenido con el drenaje percutáneo y la correcta antibioterapia es alto y, según la localización y el agente causal, alcanza el 80-90%⁵. No obstante, en algunos pacientes este tratamiento es ineficaz y es necesario recurrir a la cirugía abierta.

Entre las diversas causas de fracaso clínico en el drenaje de un absceso abdominal mediante catéter se han encontrado la viscosidad del material drenado (sangre o pus), que obstruye el catéter, y la tabicación o compartimentación del absceso⁵⁻⁷. Diversos autores han demostrado que, en estas circunstancias, los resultados pueden mejorar si se administran fibrinolíticos^{8,9}.

Acción de los fibrinolíticos en la inflamación

El fibrinógeno es una proteína plasmática soluble con un peso molecular de 340.000 daltons constituida por 6 cadenas polipeptídicas. Su síntesis se realiza en el hígado entre 1 y 5 g/día, con una vida media de 100 h: la rotura de sus cadenas libera los fibrinopéptidos A y B, y genera el monómero de fibrina.

El plasminógeno es una glucoproteína de cadena simple sintetizada en el hígado con un peso molecular de 93.000 daltons. Contiene un grupo aminoterminal con ácido glutámico (glu-plasminógeno) y un grupo carboxiterminal con asparragina. El plasminógeno puede unirse específicamente a la fibrina por los *lysine binding sites*. El paso de glu-plasminógeno a lys-plasminógeno se realiza por la hidrólisis de los puentes peptídicos por la plasmina.

La plasmina es una serinproteasa capaz de digerir tanto el fibrinógeno como la fibrina. La plasmina es abundante en el organismo en forma de una proenzima o forma inactiva (plasminógeno). Los activadores del plasminógeno (estreptocinasa, urocinasa, activador tisular del plasminógeno prouricinas) escinden el plasminógeno en 2 sitios y activan la acción proteasa de la plasmina¹⁰. De forma natural, el plasminógeno coprecipita con la fibrina y, de este modo, es incorporado a los depósitos de fibrina. Cuando la plasmina que está en los coágulos es activada, degrada la fibrina a fragmentos solubles (facto-

res de degradación del fibrinógeno [PDF]) y disuelve el polímero de fibrina. Los polímeros de fibrina con enlaces cruzados son menos sensibles a la disolución de la plasmina. La regulación del sistema fibrinolítico y, principalmente, de la excesiva cantidad o acción de la plasmina es realizada sobre todo por la α_2 -antiplasmina, α_2 -macroglobulina y los inhibidores del activador del plasminógeno PAI-1 y PAI-2¹⁰.

Se ha comprobado que en el espacio pleural hay actividad fibrinolítica y procoagulante. Ambas actividades están reguladas y se mantienen en equilibrio por una serie de factores, como la quimiotaxis celular, la permeabilidad vascular y la inmunomodulación, que se constituyen como factores procoagulantes, mientras que la activación del complemento, la liberación de enzimas proteolíticas, la estimulación de fibroblastos y los productores de activación de complemento se consideran factores fibrinolíticos. En ciertos derrames pleurales de carácter inflamatorio se produce un desequilibrio entre la actividad procoagulante y la fibrinolítica a favor de un aumento en la formación de cadenas de fibrina y una disminución de la fibrinólisis, con lo que la colección purulenta o inflamatoria se hace más viscosa y tiende a formar tabiques de fibrina. Estos mismos mecanismos deben ser ciertos para todos los procesos inflamatorios infecciosos contenidos en cavidades. No obstante, se deben constatar diferencias notables. Las colecciones inflamatorias meta-neumónicas o empiematosas del espacio pleural están recubiertas de las capas pleurales con células mesoteliales. Raja y Casson¹¹ demostraron, mediante cultivo puro de células mesoteliales *in vitro*, la presencia de actividad fibrinolítica y producción de t-PA en estos cultivos. Otros autores, como Idell et al¹² y Philip-Joet et al¹³, corroboraron estos hallazgos tras estudiar PDF1, dímeros D (PAI-1) en derrames pleurales inflamatorios.

Son escasos los trabajos publicados en la bibliografía en los que se demuestre categóricamente una actividad procoagulante aumentada en los abscesos abdominales o en colecciones inflamatorias abdominales. Park et al¹⁴ demostraron en un modelo *in vitro* que el empleo de urocinasa reducía la viscosidad del material purulento en un 23% en comparación con el material purulento no tratado con este fármaco. Haaga y Weinstein⁶ y Lahorra et al⁸ reseñaron por primera vez las ventajas clínicas de la urocinasa para tratar abscesos abdominales. Lahorra et al⁸, en su estudio de 26 pacientes con absceso abdominal tratados con distintas dosis de urocinasa, demostraron que los abscesos abdominales contienen una elevada concentración de fibrina, que la urocinasa conserva sus propiedades enzimáticas en contacto con el material purulento escindiendo la fibrina y, finalmente, que la urocinasa administrada localmente no tiene efectos sistémicos sobre la coagulación.

El organismo se defiende ante la infección local atrayendo un flujo de células inflamatorias que liberan cininas. Estas sustancias aumentan la permeabilidad capilar, lo que permite el paso de proteínas tales como el fibrinógeno que se polimeriza en fibrina. Dicha fibrina rodea al foco infeccioso e impide su progresión y diseminación. Esta barrera biológica de contención, verdadero mecanismo de defensa, impide también la llegada de elementos sanguíneos encargados de la fagocitosis y de

antibióticos, y tabica y compartimentaliza la colección purulenta a la vez que transforma al material purulento en una sustancia más viscosa. Estos hallazgos fueron demostrados por Hau et al^{15,16}, que comprobaron que, en un modelo animal (120 ratas), las bacterias inyectadas en un coágulo de fibrina intraperitonealmente desarrollaban abscesos y las ratas no morían, pero disminuía la eficacia de los antibióticos sistémicos. Cuando se administraba heparina mejoraba la acción de los antibióticos al impedir la formación de trabéculas. Nakamoto et al^{17,18} demostraron en hámsters que la inyección de urocinasa en abscesos provocados por cuerpos extraños contaminados con bacterias mejoraba los resultados. Lahorra et al⁹ en su estudio en fase I, aunque no pudieron demostrar la presencia de plasminógeno y plasmina en el material purulento de los abscesos, hallaron concentraciones elevadas de PDF por encima de los valores normales, con significación estadística. Las concentraciones de fibrinógeno no se modificaron antes y después de la irrigación con urocinasa, mientras que el dímero D ascendió tras la administración de urocinasa, y sus concentraciones se redujeron hasta las normales tras cesar la irrigación.

Indicaciones del uso de fibrinolíticos

El drenaje mediante catéter es el tratamiento de elección de los abscesos abdominales. Diversas circunstancias han permitido el desarrollo de las técnicas percutáneas mínimamente invasivas, como los avances en los medios de imagen guía (ultrasonidos, tomografía computarizada [TC] y resonancia magnética [RM]), la mejora en los materiales (agujas, catéteres, etc.) (fig. 1) y la buena aceptación en la comunidad médica y en la sociedad.

Los resultados clínicos obtenidos mediante el drenaje de catéteres oscilan entre el 60 y el 100% según la localización^{4,7}. No obstante, algunos factores determinan los resultados clínicos, como el estado basal del paciente, el germen causal, la localización, la extensión y el tamaño, y la complejidad del absceso.

Las principales causas de fracaso en el drenaje de abscesos mediante catéter son: la septación o tabicación, la viscosidad aumentada del contenido y la presencia de sangre en el absceso¹⁹. En estos casos, a pesar de utilizar varios tubos de gran tamaño e irrigarlos de manera constante con suero, éstos se obstruyen por la fibrina y no son capaces de evacuar todas las cámaras.

Desde que, en 1988, Haaga²⁰ sugirió el empleo de urocinasa en las colecciones abdominales, el uso de fibrinolíticos es una buena indicación para tratar abscesos complicados, septados o hematomas infectados en los que el uso tan sólo de catéteres no sería suficiente.

Contraindicaciones

Se aceptan como contraindicaciones para el uso de urocinasa en el tratamiento de los abscesos abdominales la alteración grave de la coagulación, el sangrado activo en la colección abscesificada, la sospecha de aneurisma

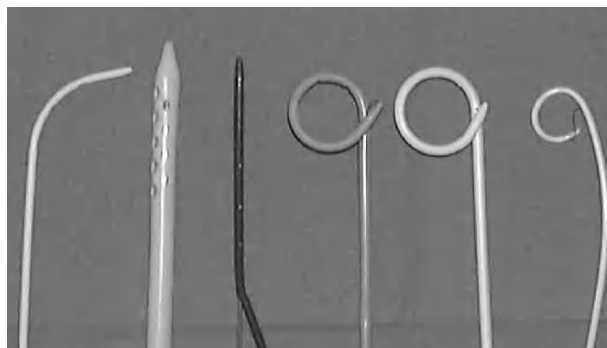


Fig. 1. Diversos tipos de catéteres y diámetros (French) utilizados para drenaje de colecciones abdominales.

o malformación vascular en la proximidad o en el lecho del absceso, el embarazo o la lactancia, la hemorragia activa en el sistema nervioso central y la hipersensibilidad a la urocinasa.

No obstante, la mayor parte de estas contraindicaciones son teóricas, ya que se ha comprobado que la urocinasa instilada en las cavidades abscesificadas no modifica ni altera la coagulación sistémica^{8,9}. La estreptocinasa es una proteína extraña al organismo que puede producir reacciones febriles y anafilaxia, y puede inactivarse en algunas personas con títulos altos de anticuerpos antiestreptocócicos^{3,5}. La urocinasa, al ser una enzima proteínica de origen humano, tiene menor antigenicidad; no obstante, aunque pocas, se han descrito algunas reacciones adversas a la urocinasa²¹.

Por la gran frecuencia de presencia de pseudoaneurisma en las colecciones pancreáticas, aunque estén infectadas con comprobación bacteriológica, algunos autores⁸ las han excluido del tratamiento fibrinolítico.

La presencia de fístulas enterales activas no constituye en sí ninguna contraindicación, pero es posible que la aplicación de fibrinolíticos retrase el cierre de la fístula, por lo que se desaconseja su uso.

Tipos y dosis de fibrinolítico

Al igual que en la pleura²¹, el fibrinolítico de elección para la mayoría de los autores es la urocinasa^{8,9}. Algunos autores han utilizado también con éxito la estreptocinasa, tanto en la pleura²² como en la cavidad abdominal. La estreptocinasa, más barata que la urocinasa, tiene el inconveniente de que puede inactivarse por el bloqueo antigénico y las reacciones adversas. Bouros et al²², en un estudio aleatorizado en el que compararon la estreptocinasa con la urocinasa en el tratamiento de derrames pleurales complicados y empiemas, demostraron las ventajas de la urocinasa sobre la estreptocinasa.

No hay acuerdo ni bases científicas que establezcan una dosificación o unas pautas de administración de referencia del fibrinolítico. Vogelzang et al¹⁹ utilizaron con éxito 250.00 U de urocinasa en 250 ml de suero repartidas en 3 veces para tratar un hematoma abdominal infectado. Los mismos autores¹⁹ trataron a otro paciente con hematoma mediante irrigación con estreptocinasa en

De Gregorio MA, et al. Drenaje de colecciones abscesificadas abdominales. Ventajas del uso de fibrinolíticos

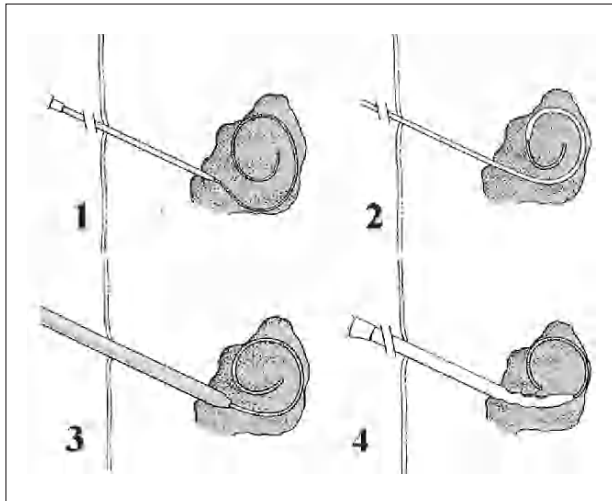
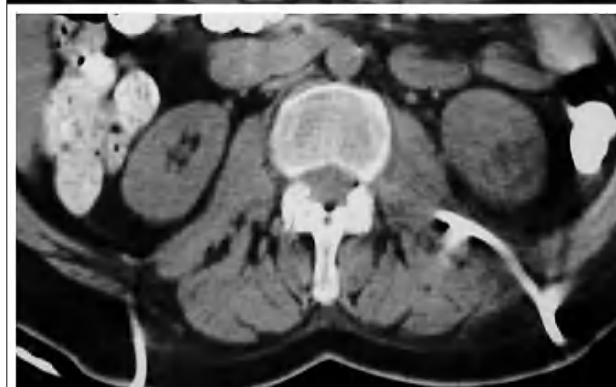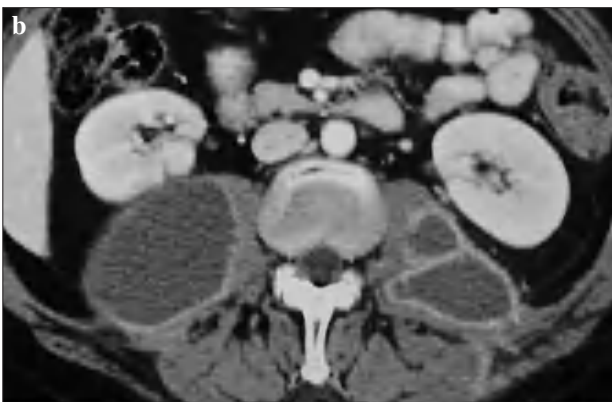
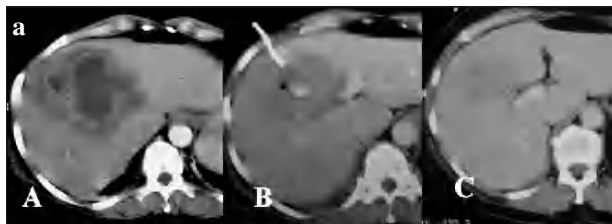


Fig. 2. Esquema de la técnica Sedlinger. Se aprecia en 1: entrada de guía en la cavidad abscesificada, 2: dilatación del orificio de entrada, 3: progresión del catéter sobre la cavidad, 4: alojamiento definitivo del catéter.



dosis de 50.000 U cada 8 h. Haaga²⁰ utilizó diferentes dosis según el volumen del absceso en 3 administraciones al día durante 3 días. En abscesos de 1-3 cm utilizaron 12.500 U por irrigación, en los de 3-5 cm, 25.000 U, en los de 5-10 cm, 50.000 U y en los > 10 cm, 100.000 U. Todas las diferentes dosis se disolvieron en 10 ml de suero fisiológico.

Siguiendo las pautas y recomendaciones para el espacio pleural²¹, por su simplicidad y comodidad, la dosis de urocinasa para todo tipo y tamaño de abscesos abdominales sería de 100.000 U 3 veces al día hasta su desaparición. Las dosis para la estreptocinasa serían de 250.000 U cada 4-8 h durante 1-3 días.

¿Cómo utilizar los fibrinolíticos?

Se han descrito diversas maneras y pautas de aplicación de los fibrinolíticos. La punción de la colección se realiza con control guía ecográfica o de TC (fig. 2). Se obtienen muestras para estudio microbiológico (visión directa, cultivo y antibiograma), estudio bioquímico (pH, glucosa, lactado deshidrogenasa [LDH], amilasa y bilirrubina) y estudio hematológico (dímero D).

El dímero D determinado por inmunofluorescencia en nuestro medio es también la manera de controlar la eficacia de la urocinasa. Tras seleccionar la dosis de la sustancia fibrinolítica, se disuelve en 10 ml de suero salino y se administra a través del catéter. Éste permanecerá cerrado durante 15-30 min para mantenerlo abierto durante las 2 h siguientes. Esto se puede repetir hasta 3 veces al día, durante 3 o más días, hasta la resolución completa del proceso infeccioso.

Se evalúa el resultado, definiendo como éxito la ausencia o mejoría franca de clínica infecciosa y la desaparición de la colección en los medios de imagen (TC, ecografía). El fracaso se define como la ausencia de mejoría clínica y la persistencia de colección en los medios de imagen que requiere medidas terapéuticas adicionales. Los criterios para retirar el catéter fueron la ausencia de colección y un débito < 10 ml. (fig. 3 a y b).

Resultados

Son pocos los autores que han publicado sus resultados en la bibliografía médica¹⁹⁻²². La introducción del drenaje percutáneo en el manejo de los abscesos abdominales, hace ya más de 20 años, supuso un cambio sustancial en el tratamiento de esta enfermedad¹. El éxito clínico comunicado excede el 80% y, según la localización, alcanza el 100% de los casos². En la actualidad, el

Fig. 3. a) Secuencia de tratamiento de un absceso amebiano hepático. A: tomografía computarizada (TC) de absceso loculado muy denso en el lóbulo derecho hepático. B: Tratamiento mediante catéter y urocinasa (se puede apreciar todavía el catéter en la colección). C: TC de control al mes. b) Absceso del psoas en paciente con antecedentes de clínica urinaria. Tras aislar *Escherichia coli* se drenó con 2 catéteres de 12 Fr y se administró urocinasa. Arriba: antes del tratamiento. Abajo: después del tratamiento con drenaje y fibrinolíticos.

De Gregorio MA, et al. Drenaje de colecciones abscesificadas abdominales. Ventajas del uso de fibrinolíticos

TABLA 1. Etiología de los abscesos tratados, número de catéteres de drenaje que necesitaron, y porcentaje de éxitos y fracasos de cada uno de ellos (experiencia propia)

Etiología	Pacientes, n (%)	N.º drenajes	Éxito, n (%)	Fallo, n (%)
Causas poscirugía				
Cirugía tracto gastrointestinal alto	23 (27,3)	28	21 (95,9)	2 (8,6)
Cirugía vías biliares y vesícula	15 (17,8)	17	14 (93,3)	1 (6,6)
Trasplante hepático	5 (5,9)	8	4 (80)	1 (20)
Cirugía de colon e intestino delgado	7 (8,3)	8	7 (100)	0
Otras cirugías	4 (4,7)	6	3 (75)	1 (25)
Causas no quirúrgicas				
Enfermedad de Crohn	4 (4,7)	8	2 (50)	2 (50)
Tuberculosis vertebral	3 (3,5)	5	2 (66,6)	1 (33,3)
Abscesos hepáticos	6 (7,1)	7	6 (100)	0
Hematomas traumáticos	3 (3,5)	4	3 (100)	0
Desconocidos	14 (17,3)	16	11 (78,5)	3 (21,4)
Total	84 (100)	107	73 (86,9)	11 (13,0)

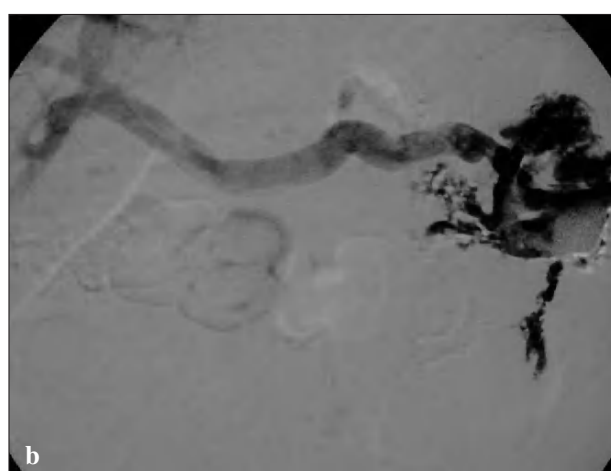
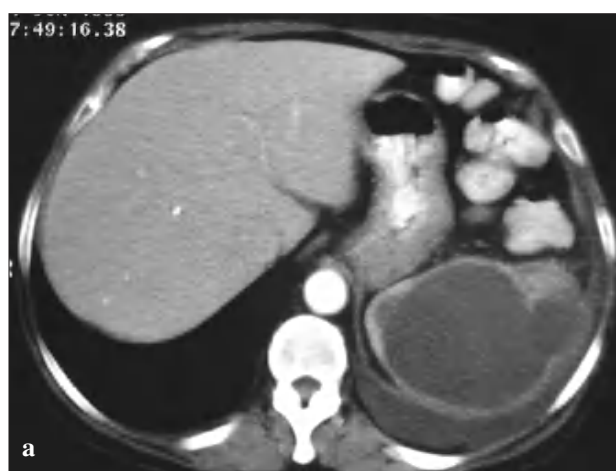

Fig. 4. Complicación postratamiento mediante drenaje con catéter y urocinasa. a) Tomografía computarizada de un paciente con fiebre y absceso en la celda esplénica postesplenectomía en una resección de carcinoma de ángulo esplénico. b) Cavitograma postdrenaje con catéter y urocinasa que muestra el relleno de la vena porta. La paciente no requirió tratamiento complementario y se mantuvo el drenaje cerrado durante 2 días. Se abrió y se mantuvo abierto sin fibrinolítico durante una semana y se retiró sin consecuencias.

drenaje percutáneo mediante catéter es el tratamiento de elección en los abscesos abdominales²³. Entre las causas más frecuente de fracaso, varios autores^{2-8,23} coinciden en señalar al aumento de la viscosidad del material purulento. Parece lógico que el lavado y la irrigación con sustancias que disminuyan esta viscosidad podría mejorar los ya buenos resultados y evitar fracasos.

Haaga et al⁹ realizaron en el año 2000 un estudio aleatorizado en 42 pacientes con absceso abdominal. Con asignación aleatoria, en un grupo de 21 pacientes se realizó drenaje percutáneo irrigando el catéter con suero y urocinasa; en el otro grupo, también de 21 pacientes, el catéter se lavó e irrigó tan sólo con suero salino. A pesar de que en este estudio no se observaron diferencias significativas en cuanto al éxito/fracaso en ambos grupos (85%), sí se constató una reducción significativa de la estancia media hospitalaria y de los costes económicos en el grupo tratado con urocinasa. Nuestro grupo ha tratado a 84 pacientes con absceso abdominal mediante drenaje e infusión con urocinasa. El éxito clínico se al-

canzó en 73 pacientes (86,9%) (tabla 1). De los fracasos clínicos, en 4 pacientes se implantaron nuevos catéteres y se prolongó el tratamiento con urocinasa, aunque estas medidas sólo fueron resolutivas en 1 caso. Los 3 restantes y 6 más necesitaron cirugía para su resolución. Uno murió en el curso de su enfermedad neoplásica. Estos porcentajes corroboran los hallazgos observados por Haaga et al⁹.

No se han descrito complicaciones con el uso de fibrinolíticos como tratamiento coadyuvante de colecciones abscesificadas abdominales; sin embargo, su utilización incorrecta podría producir hemorragias intraabsceso, sangrado de aneurismas, pseudoaneurismas o malformaciones (fig. 4 a y b).

Conclusiones

El drenaje percutáneo mediante catéter y con guía de imagen (ultrasonidos o TC) es el tratamiento actual de los

De Gregorio MA, et al. Drenaje de colecciones abscesificadas abdominales. Ventajas del uso de fibrinolíticos

abscesos abdominales. Cuando estos abscesos presentan dificultad para ser drenados debido a su viscosidad aumentada, a la presencia de sangre coagulada o a la aparición de septación, el uso de fibrinolíticos puede ayudar a su evacuación y a mejorar los resultados clínicos de una manera segura y relativamente económica, ya que disminuye la estancia media hospitalaria y las complicaciones.

Bibliografía

1. McFadzean AJ, Chang KP, Wong CC. Solitary pyogenic abscess of the liver treated by closed aspiration and antibiotics: a report of 14 consecutive cases with recovery. *Br J Surg.* 1953;41:141-52.
2. VanSonnenberg E, D'Agostino HB, Casola G, Halasz NA, Sánchez RB, Goodacre BW. US-guided transvaginal drainage of pelvic abscesses and fluid collections. *Radiology.* 1991;181:53-6.
3. Dondelinger RF, Kurdziel JC, Gathy C. Percutaneous treatment of pyogenic liver abscess: a critical analysis of results. *Cardiovasc Intervent Radiol.* 1990;13:174-82.
4. Hemming A, Davis NL, Robins RE. Surgical versus percutaneous drainage of intra-abdominal abscesses. *Am J Surg.* 1991;161:593-5.
5. Gerzof S, Robbins A, Johnson W, Birkett D, Nabseth D. Percutaneous catheter drainage of abdominal abscesses: a 5 year experience. *N Engl J Med.* 1981;305:653-7.
6. Haaga JR, Weinstein AJ. CT-guided percutaneous aspiration and drainage of abscesses. *Am J Roentgenol.* 1980;135:1187-94.
7. Van Sonnenberg E, Nakamoto SK, Mueller PR, Casola G, Neff CC, Friedman PJ, et al. CT- and ultrasound-guided catheter drainage of empyemas after chest-tube failure. *Radiology.* 1984;151:349-53.
8. Lahorra JM, Haaga JR, Stellato T, Flanigan T, Graham R. Safety of intracavitary urokinase with percutaneous abscess drainage. *Am J Roentgenol.* 1993;160:171-4.
9. Haaga JR, Nakamoto D, Stellato T, Novak RD, Gavant ML, Silverman SG, et al. Intracavitary urokinase for enhancement of percutaneous abscess drainage: phase II trial. *Am J Roentgenol.* 2000;174:1681-5.
10. Holden R. Plasminogen activators: pharmacology and therapy. *Radiology.* 1990;174:993-1001.
11. Raja O, Casson I. Fibrinogen degradation products in pleural effusions. *Br J Dis Chest.* 1980;74:164-8.
12. Idell S, Girard W, Koenig K, McLarty J, Fair D. Abnormalities of pathways of fibrin turnover in human pleural space. *Am Rev Respir Dis.* 1991;144:187-94.
13. Philip-Joet F, Alessi M, Philip-Joet C, Aillaud M, Barriere J, Arnaud A, et al. Fibrinolytic and inflammatory processes in pleural effusions. *Eur Respir J.* 1995;8:1352-6.
14. Park J, Kraus F, Haaga J. Fluid flow during percutaneous drainage procedures: an in vitro study of the effects of fluid viscosity, catheter size, and adjunctive urokinase. *Am J Roentgenol.* 1993;160:165-9.
15. Hau T, Nishikawa R, Phuangsab A. Effect of bacterial trapping by fibrin on the efficacy of systemic antibiotics in experimental peritonitis. *Surg Gynecol Obstet.* 1983;157:252-6.
16. Hau T, Simmons R. Heparin in the treatment of experimental peritonitis. *Ann Surg.* 1978;187:294-8.
17. Nakamoto D, Haaga J, Bove F, Merrit K, Rowland D. Use of fibrinolytic agents to coat wire implants to decrease infection: an animal model. *Invest Radiol.* 1995;30:341-4.
18. Nakamoto D, Rosenfield L, Haaga J, et al. In vivo treatment of infected prosthetic graft material with urokinase: an animal model. *J Vasc Interv Radiol.* 1994;5:549-52.
19. Vogelzang RL, Tobin RS, Burstein S, Anschuetz SL, Marzano M, Kozlowski JM. Transcatheter intracavitary fibrinolysis of infected extravascular hematomas. *Am J Roentgenol.* 1987;148:378-80.
20. Haaga JR. Interventional CT-guided procedures. En: Haaga JR. *Computed tomography and magnetic resonance imaging of the whole body.* 3th ed. Moby St Louis: Mosby; 1988. p. 1200-320.
21. De Gregorio MA, Ruiz C, Alfonso ER, Fernández JA, Medrano J, Ariño I. Transcatheter intracavitary fibrinolysis of loculated pleural effusions: experience in 102 patients. *Cardiovasc Intervent Radiol.* 1999;22:114-8.
22. Bouros D, Schiza S, Patsourakis G, Chalkladakis G, Panagou P, Siafakas N. Intrapleural streptokinase versus urokinase in the treatment of complicated parapneumonic effusions: a prospective double-blind study. *Am J Respir Crit Care Med.* 1997;155:291-5.
23. Gerzof S, Johnson W, Robbins A, Birkett D, Nabseth D. Percutaneous catheter drainage of abdominal abscesses: a 5 year experience. *N Engl J Med.* 1998;305:653-7.