

Hospital Universitario “Dr., C. J. Finlay”

Vicedirección Quirúrgica

Servicio de Cirugía General

Características ecográficas de algunas afecciones de la región inguinocrural y escrotal

Autores: [Dr. Santiago Luis Solís Chávez](#)* Dra. Nahiví Bencomo Rodríguez** Dra. Lesly Alfonso Espinosa** [Dr. René Borges Sandrino](#)*** Dr. Alfonso Pérez Espinosa****

*Profesor Auxiliar de Cirugía General, Investigador Agregado, ** Especialista de Primer Grado en Imagenología, ***Profesor Asistente de Cirugía General, Especialista de Segundo Grado en Cirugía General****Especialista de Primer Grado en Cirugía General.

Dr. René Borges Sandrino

Hospital Universitario “Dr. Carlos J. Finlay”

Calle 114 y 31. Mariano.

Ciudad de la Habana. Cuba.

Correo. rborges@infomed.sld.cu

2007

Año 49 de la Revolución

INTRODUCCION

Es conocido que el diagnóstico de la hernia inguinal continúa siendo un triunfo del método clínico sobre los sofisticados medios diagnósticos que se disponen hoy en día pero no siempre es tan evidente la enfermedad y en ocasiones el cirujano se enfrenta a pacientes que refiriendo molestias de la región inguinal no tienen alteraciones concluyentes al examen físico lo que origina un alto grado de incertidumbre en el cirujano sobre la conducta a seguir. Otras veces existe una masa evidente pero hay dudas sobre la naturaleza exacta de la lesión, el examen físico es de difícil realización como puede ser en los obesos o se quiere tener la certeza de la existencia o no de una hernia contralateral. Es entonces cuando la clínica necesita apoyarse en los medios diagnósticos para decidir acerca de una hipótesis diagnóstica y poder tomar una conducta adecuada.

La herniografía¹ ha sido empleada en la demostración de hernias de la pared y suelo pélvico pero no es aceptada por la mayoría de los cirujanos debido a sus potenciales complicaciones.

Con la introducción del ultrasonido, la tomografía axial computadorizada y la resonancia magnética en la clínica se han abierto nuevas posibilidades y de ellos, el primero es el que reúne las mejores características para el estudio de la región inguinal al permitir obtener imágenes con una alta resolución sin exponer al paciente a radiaciones^{2,3,4}.

Sin embargo las características ecográficas de las afecciones de la región inguinocrural son difíciles de interpretar por lo que se necesita la colaboración conjunta de radiólogos y cirujanos sobre todo cuando se está en la curva de aprendizaje.

METODOS

Se hizo una investigación prospectiva y longitudinal en pacientes seleccionados al azar de los pacientes que acudieron a la consulta de Cirugía General del Hospital Universitario "Dr. C. J. Finlay" refiriendo molestias y/o una tumoración en la región inguinocrural entre enero del 2002 y enero del 2007.

Para la investigación se empleó un equipo de ultrasonido ALOKA 5 con transductor lineal de 7 Mhz o mayor frecuencia. La exploración se hizo con abundante gel lo que evitó el rasurado, en decúbito supino, con maniobra de Valsalva y de pie en todos los pacientes buscando incrementar la presión intrabdominal y de que el saco herniario se ocupara por algún contenido.

Se comenzó con la localización mediante examen físico de la espina iliaca anterosuperior, del tubérculo del pubis, del ligamento inguinal y del anillo inguinal profundo, pasando entonces a ubicar ultrasonográficamente los diferentes compartimentos, los vasos femorales y los epigástricos en los casos que fue posible.

Todos los pacientes con criterio clínico de ser operados lo fueron, correlacionando el diagnóstico ecográfico y los hallazgos a la intervención mientras que los no operados se siguieron en consulta externa por un término de tres meses para demostrar que no apareciera ninguna alteración, lo que sirvió para calcular la sensibilidad, la especificidad, el valor predictivo positivo y el valor predictivo negativo del estudio.

RESULTADOS

Se estudiaron ecográficamente 64 regiones inguinocrurales en 58 pacientes (56 hombres y 2 mujeres) con una edad promedio de 32.3 años. Las causas de consulta fueron la inguinodinia y/o la presencia de una masa en esa zona.

La enfermedad más frecuente observada fue la hernia inguinal (tabla 1, fig. 1, 2 y 3) y que puede ser observada cuando en su saco existe algún contenido entre la estructura laminar que conforma la pared de la región inguinal^{5,6}. La naturaleza del contenido puede ser determinada en la mayoría de las ocasiones.

El hidrocele funicular y el quiste de Nuck son fácilmente reconocibles por el halo de líquido que rodea el testículo en el primer caso y por las típicas características ecográficas de los quistes en el segundo, ambos sin continuidad con la cavidad abdominal lo que puede ser evidenciado presionando la masa en dirección a la cavidad abdominal.

El varicocele (fig. 4) se aprecia como una dilatación del plexo pampiniforme y aunque en nuestro medio el diagnóstico se confirma generalmente con otros medios se ha planteado por algunos autores que la presencia de venas mayores de tres milímetros, un aumento evidente del diámetro de los vasos con la maniobra de Valsava y un flujo de sangre invertido con la posición erecta o al esfuerzo permiten afirmar al diagnóstico.

La sensibilidad del medio diagnóstico en este estudio fue del 89.19%, la especificidad del 66.67%, un valor predictivo positivo del 78.57% y un valor predictivo negativo del 81.82%

(tabla 1) los que se encuentran dentro del rango de valores reportados por otros autores^{7,8}.

CONCLUSIONES

La ecografía de la región inguinocrural y escrotal constituye un medio diagnóstico de apoyo al método clínico cuando existan dudas diagnósticas siendo en este estudio la hernia inguinal la enfermedad más observada, asociada o no con adenomegalias debiendo, generalmente, tener algún contenido en su interior para que pueda ser visualizada sin dificultad. Se calculó para la ecografía de la región inguinocrural una sensibilidad, una especificidad, un valor predictivo positivo y un valor predictivo negativo dentro de las cifras reportadas por diferentes autores. De igual forma el medio fue útil en pacientes con afecciones urológicas.

BIBLIOGRAFIA

1. Erez I, Schneider N, Glaser E, Kovalivker M. Prompt diagnosis of 'acute groin' conditions in infants. Eur J Radiol. 1992 Oct;15(3):185-9.
2. Bradley M, Morgan D, Pentlow B, Roe A. The groin hernia - an ultrasound diagnosis? Ann R Coll Surg Engl. 2004 Sep;86(5):400-1.
3. Gilja OH Ultrasonography for surgeons. Scand J Gastroenterol 2005;40(6):615-6.
4. Chen SC, Lee CC, Liu YP, Yen ZS, Wang HP, Huei-Ming Ma M, Fang CC et al. Ultrasound may decrease the emergency surgery rate of incarcerated inguinal hernia. Scand J Gastroenterol 2005;40(6):721-4.
5. Alam A, Nice C, Uberoi R. The accuracy of ultrasound in the diagnosis of clinically occult groin hernias in adults. Eur Radiol 2005 Dec;15(12):2457-61.
6. Arce J. Región inguinal: ultrasoniografía. Rev Chilena Radiología 2004; 10(2):58-69.
7. Van Der Berg JC, De Valois JC, Go PM, Rosenbush G. Detection of groin hernia with physical examination, ultrasound, and MRI compared with laparoscopic findings. Invest Radiol. 1999 Dec;34(12):739-43.
8. Robinson P, Hensor E, Lansdown MJ, Ambrose NS, Chapman AH. Inguinofemoral hernia: accuracy of sonography in patients with indeterminate clinical features. AJR Am J Roentgenol 2006 Nov;187(5):1168-78.

Tabla 1 Enfermedades de la región inguinal estudiadas mediante ecografía. Hospital Finlay, 2002-07

Enfermedad	Diagnóstico clínico
Hernia inguinal	32
Indirecta	23
Directa	7
Hidrocele funicular	5
Quiste del cordón	6
Varicocele	3
Tumor maligno del cordón	1
Hernia femoral	1
Quiste de Nuca	1
Sanos	15
Total	64

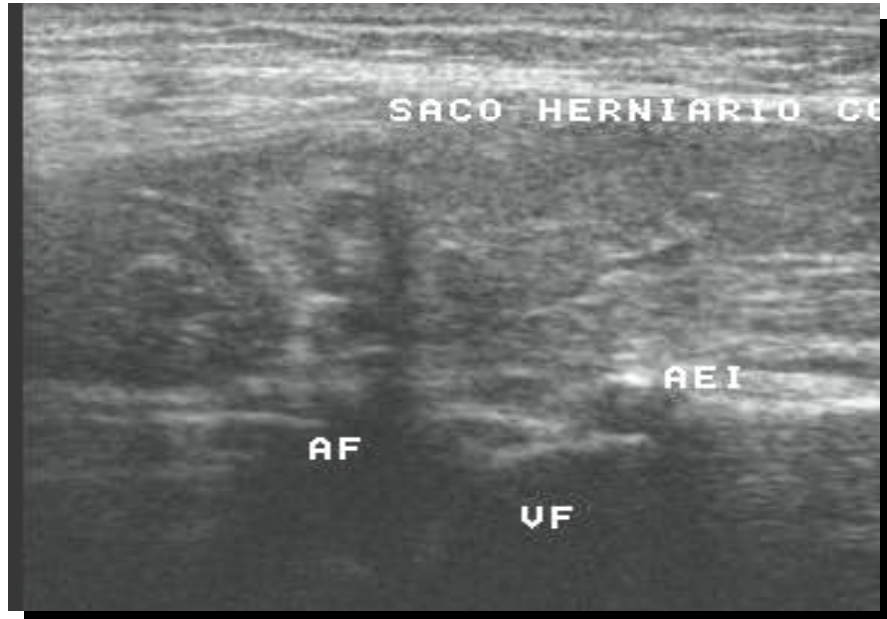


Figura 1 Hernia inguinal derecha indirecta. Observe la relación entre los vasos epigástricos inferiores (AEI) y el saco herniario.

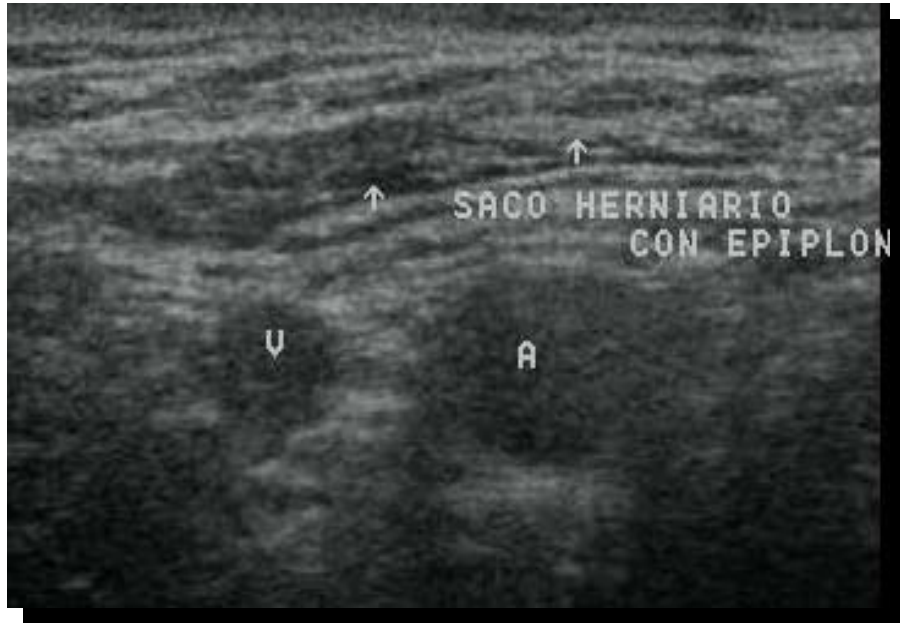

Fig 2 Hernia indirecta con epiplole en su interior.



Fig 3 Hernia inguinal directa. Observe que la protrusión de la hernia se produce directamente por la pared posterior.

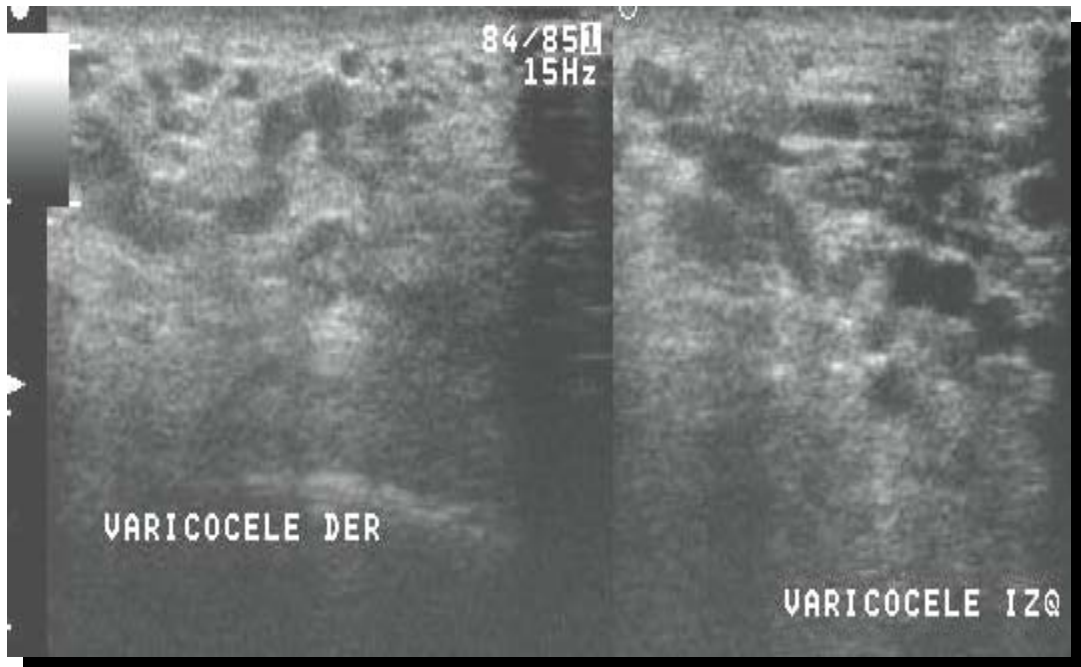


Figura 4 Dilatación de las venas del cordón correspondientes a varicocele y que pueden ser identificadas mediante el ultrasonido Doppler.